

## CUPRINS

<b>Introducere (I. Albu) .....</b>	<b>1</b>	Configurația interioară. Structura .....	85
<b>APARATUL DIGESTIV (I. Albu) .....</b>	<b>3</b>	Vase și nervi .....	86
<b>Cavitatea bucală .....</b>	<b>4</b>	Jejunul și ileonul .....	86
Pereții cavității bucale .....	6	Formă, configurație exterioară .....	86
Peretele anterior: buzele .....	6	Raporturi .....	87
Pereții laterali: obrazii .....	9	Configurația interioară. Structură .....	89
Peretele superior: palatul dur .....	9	Vase și nervi .....	94
Peretele inferior și limba .....	11	Explorare. Căi de acces .....	95
Peretele posterior: vălul palatin .....	19	<b>Intestinul gros .....</b>	<b>95</b>
Vestibulul faringian și tonsila palatină .....	22	Dimensiuni, traiect, diviziune .....	95
Gingiile .....	24	Conformația exterioară .....	98
Dinții .....	25	Structura .....	99
Caractere generale .....	26	Cecul .....	100
Caractere diferențiale .....	28	Formă, dimensiuni .....	100
Structura dinților .....	31	Situatie și raporturi .....	101
Aparatul de susținere și fixare		Conformația interioară .....	102
a dintelui sau paradonțul .....	33	Apendicele vermiform .....	103
Arcadele dentare și raporturile dintre ele .....	35	Situatie, raporturi .....	103
Prima și a doua dentiție .....	37	Structura cecului și a apendicelui	
Vasele și nervii dinților .....	38	vermiform .....	105
Glandele salivare .....	39	Vasele și nervii cecului și ai apendicelui .....	106
Glanda parotidă .....	39	Explorare. Căi de acces .....	106
Glanda submandibulară .....	42	Colonul .....	106
Glanda sublinguală .....	44	Traiect și diviziune. Dimensiuni .....	106
<b>Faringele .....</b>	<b>44</b>	Colonul ascendent .....	107
Situatie, limite, formă, diviziune .....	45	Flexura dreaptă a colonului .....	107
Raporturile faringelui .....	46	Colonul transvers .....	107
Endofaringele .....	47	Flexura stângă a colonului .....	108
Structura faringelui .....	49	Colonul descendent .....	108
Vase și nervi .....	54	Colonul sigmoidian .....	108
Explorare. Căi de acces .....	54	Structura colonului .....	110
Deglutiția .....	54	Vase și nervi .....	110
<b>Esofagul .....</b>	<b>55</b>	Explorare. Căi de acces .....	110
Configurația exterioară .....	55	Rectul .....	111
Raporturile .....	57	Limite, diviziuni, conformația	
Configurația interioară .....	60	exterioară .....	111
Structura .....	61	Situatie și raporturi .....	112
Vase și nervi .....	63	Conformația interioară .....	114
Căi de acces .....	63	Structură .....	116
<b>Stomacul .....</b>	<b>63</b>	Anusul .....	118
Forma, configurația exterioară, diviziuni .....	63	Vase și nervi .....	118
Situatie și raporturi .....	69	Explorare. Căi de acces .....	119
Configurația interioară .....	72	<b>Pancreasul .....</b>	<b>120</b>
Structura .....	73	Conformația exterioară .....	120
Vase și nervi .....	77	Situatie și raporturi .....	120
Explorare. Căi de acces .....	79	Structură. Ductele excretoare .....	125
<b>Intestinul subțire .....</b>	<b>80</b>	Vase și nervi .....	126
Duodenul .....	80	Explorare. Căi de acces .....	127
Formă, diviziune .....	80	<b>Ficatul .....</b>	<b>127</b>
Situatie și raporturi .....	82	Greutate, consistență, dimensiuni .....	128
		Loja hepatică. Mijloace de fixare .....	128
		Conformația exterioară. Raporturi .....	129

Structura .....	133	Structura căilor excretoare ale urinei .....	212
Vase și nervi .....	136	Vase și nervi .....	213
Împărțirea segmentară a ficatului .....	139	Explorare. Căi de acces .....	213
Explorare. Căi de acces .....	140	<b>Vezi ca urinară .....</b>	<b>213</b>
<b>Căile biliare .....</b>	<b>140</b>	Formă, dimensiuni, capacitate .....	213
Ductul hepatic comun .....	140	Raporturi .....	217
Ductul coledoc .....	142	Conformația interioară .....	219
Ductul cistic .....	143	Structura .....	219
Vezi ca biliară .....	143	Vase și nervi .....	221
Structura căilor biliare .....	145	Explorare. Căi de acces .....	222
Vase și nervi .....	146	<b>Uretra masculină .....</b>	<b>222</b>
Explorare. Căi de acces .....	147	Traiect, diviziune, calibru .....	223
<b>APARATUL RESPIRATOR (I. Albu și Al. Vaida) .....</b>	<b>148</b>	Conformația interioară .....	225
<b>Nasul extern .....</b>	<b>149</b>	Structura .....	226
<b>Cavitatea nazală .....</b>	<b>150</b>	Vase și nervi .....	227
Pereții foselor nazale .....	150	Explorare. Căi de acces .....	228
Vase și nervi .....	154	<b>Uretra feminină .....</b>	<b>228</b>
<b>Sinusurile paranazale .....</b>	<b>155</b>	<b>ORGANELE GENITALE MASCULINE (I. Albu) .....</b>	<b>231</b>
Explorare. Căi de acces .....	156	<b>Testiculele .....</b>	<b>231</b>
<b>Laringele .....</b>	<b>156</b>	Dimensiuni, consistență, situație .....	232
Situație, dimensiuni .....	156	Conformația exterioară. Raporturi .....	232
Conformația exterioară. Raporturi .....	157	Epididimul .....	232
Conformația interioară .....	158	Structura testiculului .....	232
Structura .....	161	Vase și nervi .....	233
Vase și nervi .....	169	<b>Căile spermatică .....</b>	<b>235</b>
Explorare. Căi de acces .....	170	Căile spermatică intratesticulare .....	235
<b>Traheea .....</b>	<b>170</b>	Ductul deferent .....	235
Limite, traiect, formă, dimensiuni .....	170	Funiculul spermatic .....	236
Raporturi .....	170	<b>Scrotul .....</b>	<b>237</b>
Structura .....	173	Structură .....	238
Vase și nervi .....	173	Vase și nervi .....	240
Explorare. Căi de acces .....	174	Explorare. Căi de acces .....	241
<b>Bronhiile principale .....</b>	<b>174</b>	<b>Penisul .....</b>	<b>241</b>
Raporturi .....	175	Formă, situație .....	241
Explorare. Căi de acces .....	175	Structură .....	242
<b>Plămâni .....</b>	<b>175</b>	Vase și nervi. Ereecția .....	244
Dimensiuni, greutate, consistență .....	175	<b>Glandele anexate organelor genitale .....</b>	<b>246</b>
Conformația exterioară. Raporturi .....	176	Vezi cula seminală .....	246
Rădăcina plămânului .....	179	Prostata .....	247
Structura. Segmentele bronhopulmonare .....	181	Conformația exterioară .....	247
Vase și nervi .....	183	Loja prostatică. Raporturi .....	247
Explorare. Căi de acces .....	185	Structura .....	250
<b>Pleurele .....</b>	<b>186</b>	Vase și nervi .....	252
<b>Cavitatea toracică .....</b>	<b>188</b>	Explorare. Căi de acces .....	252
<b>Mediastinul .....</b>	<b>190</b>	Glanda bulbouretrală .....	252
<b>APARATUL UROGENITAL.</b>		<b>Perineul .....</b>	<b>253</b>
<b>ORGANELE URINARE (I. Albu) .....</b>	<b>194</b>	Mușchii perineului .....	254
<b>Rinichii .....</b>	<b>194</b>	Fasciile perineului .....	259
Dimensiuni, formă .....	194	Regiunea anală .....	260
Loja renală. Raporturile rinichilor .....	196	Regiunea urogenitală .....	262
Vascularizația și inervația .....	205	Spațiul pelvisubperitoneal .....	263
Explorare. Căi de acces .....	208	<b>ORGANELE GENITALE FEMININE (I. Albu) .....</b>	<b>266</b>
<b>Căile excretoare ale urinei .....</b>	<b>209</b>	<b>Ovarele .....</b>	<b>266</b>
Caliciile mici, caliciile mari, pelvisul renal .....	209	Formă, consistență, dimensiuni .....	266
Ureterul .....	210	Situație, mijloace de fixare, raporturi .....	268
Dimensiuni, formă .....	210	Structură .....	270
Raporturi .....	210		

## X

<b>Tubele uterine</b> .....	<b>274</b>	<b>PERITONEUL (I. Albu și Al. Vaida)</b> .....	<b>313</b>
Formă, porțiuni .....	274	Dispoziția generală .....	314
Structură .....	275	Topografia peritoneului .....	315
Vascularizația și inervația ovarului și a tubei uterine .....	276	Modul de continuare a foițelor peritoneului .....	321
<b>Uterul</b> .....	<b>278</b>	Studiul formațiunilor peritoneale .....	323
Conformația exterioară .....	278	Structura. Vascularizație și inervație .....	330
Situatie și direcție .....	279	Explorare. Căi de acces .....	331
Statica și mijloacele de fixare .....	280	<b>GLANDELE ENDOCRINE (I. Albu și Al. Vaida) .....</b>	<b>332</b>
Raporturi .....	284	<b>Hipofiza</b> .....	<b>333</b>
Conformația interioară .....	284	Situatie, formă .....	333
Structură .....	285	Raporturi .....	334
Vascularizația și inervația uterului .....	289	Structură .....	334
Explorare. Căi de acces .....	292	Vase și nervi .....	334
<b>Vaginul</b> .....	<b>293</b>	<b>Corpul pineal</b> .....	<b>335</b>
Forma. Conformația interioară .....	293	<b>Glanda tiroidă</b> .....	<b>336</b>
Situatie și diviziune .....	294	Formă, diviziune, dimensiuni .....	336
Raporturi .....	294	Raporturi .....	337
Structură .....	295	Structură .....	338
Vase și nervi .....	296	Vase și nervi .....	339
Explorare. Căi de acces .....	296	<b>Glandele paratiroide</b> .....	<b>340</b>
<b>Vulva</b> .....	<b>296</b>	<b>Timusul</b> .....	<b>341</b>
Muntele pubelui .....	297	Situatie, formă, dimensiuni .....	341
Formațiunile labiale .....	297	Raporturi .....	342
Vestibulul vaginului .....	298	Structură .....	342
Glandele vestibulare .....	299	<b>Glandele suprarenale</b> .....	<b>343</b>
Organele erectile .....	299	Formă, diviziune, dimensiuni .....	343
Vascularizația și inervația vulvei .....	300	Raporturi .....	344
<b>Perineul</b> .....	<b>301</b>	Structură .....	345
Mușchii perineului .....	301	Vascularizație și inervație .....	345
Regiunea urogenitală .....	303	<b>Pancreasul endocrin</b> .....	<b>346</b>
Spațiul pelvisubperitoneal .....	304	<b>Componenta endocrină a glandelor sexuale</b> .....	<b>346</b>
<b>Mamelele</b> .....	<b>305</b>	<b>Paraganglionii</b> .....	<b>347</b>
Formă, dimensiuni .....	305	<b>Celulele endocrine diseminate</b> .....	<b>347</b>
Planurile constitutive. Raporturi .....	306		
Structura glandei mamare .....	309		
Vascularizația și inervația mamelei .....	311		

# APARATUL DIGESTIV

(*Apparatus digestorius* sau *Systema alimentarium*)

Aparatul digestiv este alcătuit din *totalitatea organelor care îndeplinesc importanta funcție de digestie și absorbție a alimentelor* (prehensiunea, modificările fizice și chimice ale alimentelor, absorbția „nutrimentelor”, excreția reziduurilor neabsorbite).

Aparatul digestiv se compune din: 1. *tubul digestiv* și 2. *anexele acestui tub*.

*Tubul digestiv* sau tractul digestiv este un conduct lung de 10-12 m, care comunică cu mediul exterior la cele două extremități ale sale. El începe de la față prin cavitatea bucală, străbate gâtul, toracele, abdomenul, bazinul și se termină prin anus. I se descriu mai multe segmente, diferențiate după formă, relații topografice și funcțiuni. Pornind de la cavitatea bucală, vom întâlni: faringele, esofagul, stomacul, intestinul subțire, intestinul gros, anusul.

Deoarece cavitatea bucală și faringele îndeplinesc și funcțiune de căi respiratorii, Nomenclatura Anatomică înțelege prin canal alimentar (*Canalis alimentarius*) doar esofagul, stomacul, intestinul subțire și intestinul gros.

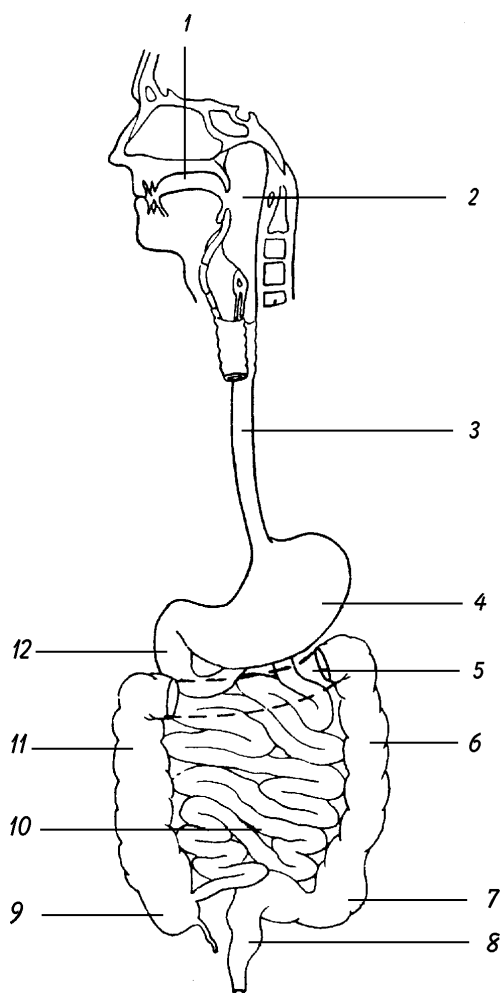
În structura canalului alimentar intră patru tunici, pe care le vom expune de la exterior spre lumen.

1. *Tunica externă*, care este formată din țesut conjunctiv lax la nivelul esofagului și al rectului, constituind adventiția acestor segmente, și din seroasa peritoneală în restul canalului alimentar. 2. *Tunica musculară* este alcătuită din fibre musculare netede dispuse în două straturi: unul extern longitudinal, și altul intern circular; la nivelul stomacului se află al treilea strat, cel oblic. 3. *Tunica submucoasă*, bogat vascularizată, este formată din țesut conjunctiv lax cu un mare număr de fibre elastice, care permite mobilitatea mucoasei. 4. *Tunica mucoasă* este formată dintr-o componentă epitelială, reprezentată prin epiteliul de suprafață și prin glandele supraepiteliale, și dintr-o componentă conjunctivă numită corion sau lamina proprie a mucoasei.

Peretele tubului digestiv constituie o barieră între mediul extern și organism, procesele digestive desfășurându-se „în afara organismului”. Numai consecutiv proceselor de absorbție, nutrimentele pătrund în interiorul organismului, adică în mediul său intern.

*Anexele tubului digestiv* cuprind o serie de glande dispuse în lungul acestui conduct; ele secretă sucurile digestive necesare transformării alimentelor.

Tubul digestiv poate fi divizat în trei porțiuni: 1. *porțiunea ingestivă*, deasupra stomacului, servind la transportul alimentelor; 2. *porțiunea digestivă*, formată din stomac și intestinul subțire, unde alimentele sunt pregătite spre a fi absorbite; 3. *porțiunea egestivă*, formată din intestinul gros, pe unde resturile digestiei sunt eliminate.



**Fig. 3. Prezentarea schematică a tubului digestiv.**

1. Cavitatea bucală. - 2. Faringele. - 3. Esofagul. - 4. Stomacul. - 5. Colonul transvers reprezentat prin linii întrerupte. - 6. Colonul descendent. - 7. Colonul ileopelvic. - 8. Rectul. - 9. Cecul cu apendicele vermicular. - 10. Jejun-ileonul. - 11. Colonul ascendent. - 12. Duodenul.

## CAVITATEA BUCALĂ

(*Cavitas oris*)

Cavitatea bucală sau gura constituie prima porțiune a tubului digestiv. Latinește, *os – oris = gură*; nu trebuie confundat cu *os – osis = os*.

**Situație.** Se găsește situată la partea inferioară a feței, sub fosele nazale, deasupra mușchilor milohioidieni, înaintea faringelui.

**Formă.** Mărginită anterior de buze și pe părțile laterale de obraji, gura are forma unui ovoid cu extremitatea cea mare îndreptată înainte. Când cele două maxilare sunt apropiate, cavitatea este virtuală; ea devine reală când maxilarele sunt depărtate sau când se introduc alimente.

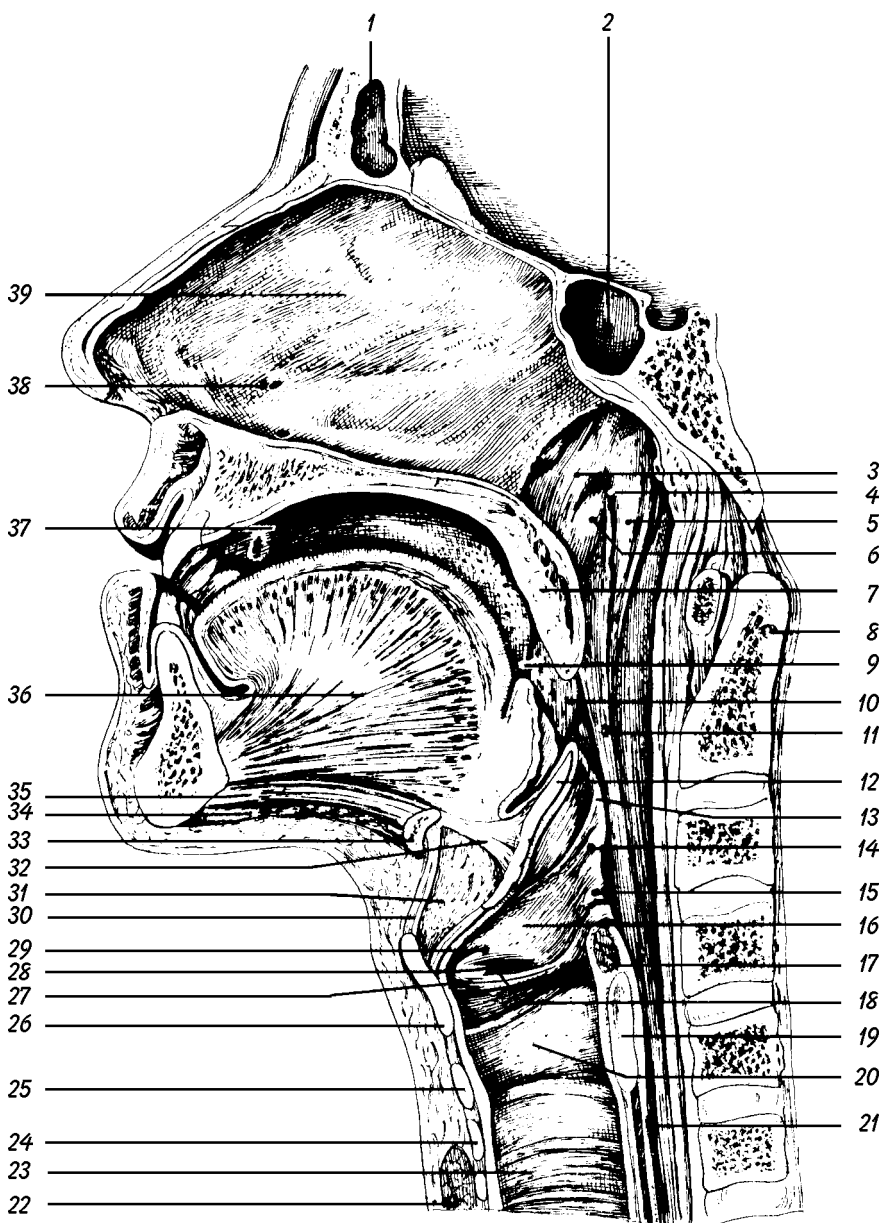
La om, cavitatea bucală este orientată în plan orizontal, pe când la patrupede ea este dispusă într-un plan aproape vertical.

**Dimensiuni.** Diametrul sagital are 7 cm; cel transversal 6-6,5 cm; iar cel vertical este redus la zero când gura este închisă, dar poate ajunge la 7 cm când gura este deschisă.

**Orificii de comunicare.** Cavitatea bucală are două orificii: unul *anterior*, de comunicare cu exteriorul, și altul *posterior* prin care se deschide în faringe. Orificiul anterior se numește orificiul bucal; cel posterior, situat între vestibulul faringian și gură se numește istmul bucofaringian.

Gura îndeplinește *multiple funcțiuni*. Are rol în digestie: servește la prehensiunea, insalivația și masticția alimentelor. Are rol în respirație, permițând trecerea aerului. Dar gura participă și la efectuarea unor funcții de relație: aici se găsesc receptorii gustului și tot aici se petrec unele modificări importante ale sunetelor laringiene (nearticulate), contribuind prin aceasta la producerea sunetelor articulate ale vocii omenești.

**Diviziune.** Cavitatea bucală este împărțită prin arcadele alveolo-dentare în două compartimente: vestibulul bucal și cavitatea bucală propriu-zisă.



**Fig. 4. Secțiune sagitală paramediană prin cavitatea nazală, cavitatea bucală, faringe și laringe.**

1. Sinusul frontal. - 2. Sinusul sfenoidal. - 3. Buza anterioară a orificiului tubei auditive. - 4. Orificiul faringian al tubei auditive. - 5. Buza posterioară a orificiului tubei auditive (Torus tubarius). - 6. Plica ridicătorului. - 7. Palatul moale. - 8. Dintele axelui. - 9. Arcul palatoglos. - 10. Tonsila palatină. - 11. Arcul palatofaringian. - 12. Epiglota. - 13. Plica ariepiglotică. - 14. Tuberculul cuneiform. - 15. Tuberculul corniculat. - 16. Vestibulul laringian. - 17. M. aritenoidian transvers. - 18. Glota. - 19. Lama cartilajului cricoid. - 20. Cavitatea infraglotică. - 21. Esofagul. - 22. Istmul glandei tiroide. - 23. Traheea. - 24. Primul cartilaj traheal. - 25. Arcul cartilajului cricoid. - 26. Cartilajul tiroid. - 27. Plica vocală. - 28. Ventriculul laringelui. - 29. Plica ventriculară. - 30. Ligamentul tirohioidian median. - 31. Masa adiposă prelaringiană. - 32. Ligamentul hioepiglotic. - 33. Osul hioid. - 34. M. milohioidian. - 35. M. genihioidian. - 36. M. genioglos. - 37. Cavitatea bucală propriu-zisă. - 38. Organul vomero-nazal. - 39. Septul nazal.

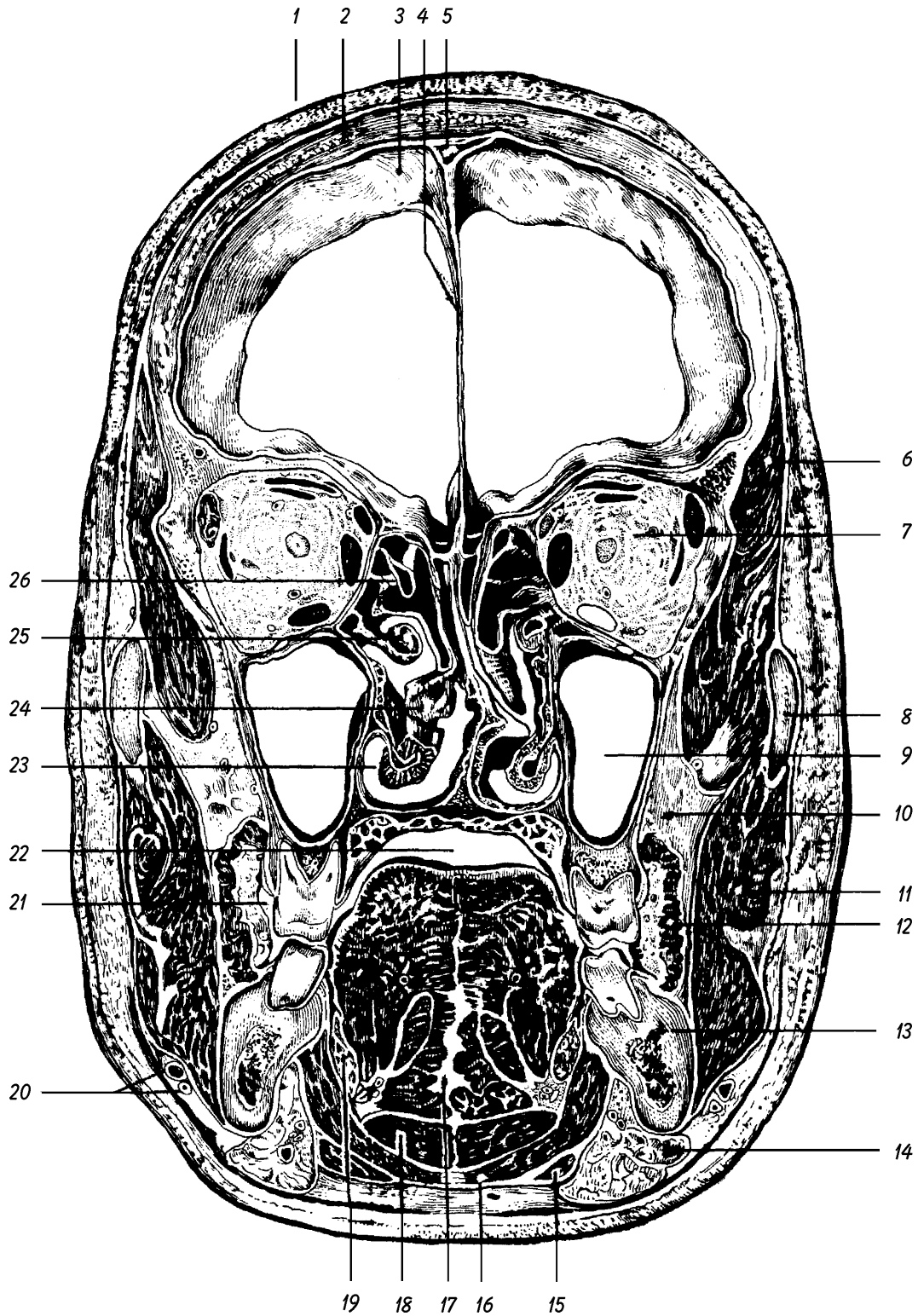


Fig. 5. Secțiune frontală prin cap.

1. Învelișul moale al bolții craniului. - 2. Solzul osului frontal. - 3. Duramater craniană. - 4. Coasa creierului. - 5. Sinusul sagital superior. - 6. M. temporal. - 7. Orbita cu conținutul ei. - 8. Arcada zigomatică. - 9. Sinusul maxilar. - 10. Corpul adipos al obrazului. - 11. M. maseter. - 12. M. buccinator. - 13. Corpul mandibulei. - 14. Glanda submandibulară. - 15. Pântecele anterior al M. digastric. - 16. M. milohioidian. - 17. Septul lingual, înconjurat de mușchi ai limbii. - 18. M. geniohioidian. - 19. Glanda sublinguală. - 20. A. și V. facială. - 21. Vestibulul cavității bucale. - 22. Cavitătea bucală propriu-zisă. - 23. Cornetul inferior al cavității nazale. - 24. Cornetul mijlociu. - 25. Cornetul superior. - 26. Celule ale sinusului etmoidal.

**Vestibulul bucal** (*Vestibulum oris*) este un spațiu în formă de potcoavă, mărginit de arcadele alveolo-dentare pe de o parte, de buze și obraji de cealaltă parte. După

cum vedem, el are *doi pereți*: unul exterior, musculo-cutanat; celălalt interior, osteo-dentar. La locul de întâlnire dintre cei doi pereți, mucoasa se reflectă formând *șanțul*

*vestibular* sau gingivolabial superior, respectiv inferior. Clinicienii îl numesc fornix. Ambele șanțuri vestibulare prezintă pe linia mediană câte o plică a mucoasei, orientată sagital, numită frâu buzei (*Frenulum labii*). Șanțurile vestibulare – superior și inferior – permit explorarea porțiunilor alveolare ale maxilei și mandibulei, precum și anestezia nervilor infraorbitari și mentonieri, la ieșirea lor din orificiile omonime. Prin șanțul vestibular superior se pătrunde în trepanarea sinusului maxilar. În vestibulul bucal se deschide ductul parotidian (Stenon). În stare de ocluzie a arcadei dentare, vestibulul comunică cu cavitatea bucală propriu-zisă prin spațiile interdente și prin spațiul retromolar (dinapoia ultimului molar). Când maxilarele sunt strâns apropiate (ca în trismus sau anchi-loză) se poate pătrunde cu o sondă în cavitatea bucală propriu-zisă prin spațiul retromolar, pentru a hrăni bolnavul cu alimente lichide. Când maxilarele sunt îndepărtate, vestibulul comunică larg cu cavitatea bucală propriu-zisă.

În partea posterioară a vestibulului bucal se găsește *plica pterigomandibulară*, care este determinată de rafeul pterigomandibular, studiat la mușchiul buccinator. Plica pterigomandibulară se vede și se palpează foarte ușor când gura este deschisă; ea se întinde, ca și rafeul, de la cârligul lamei mediale a procesului pterigoid, la linia milohioidiană a mandibulei. Explorarea spațiului retromolar, la un om cu maxilarele apropiate, permite palparea marginii anterioare a ramurii mandibulei, a mușchiului maseter, în afară, și a pterigoidianului medial, înăuntru.

**Cavitatea bucală propriu-zisă** (*Cavitas oris propria*) este porțiunea gurii circumscrisă anterior și pe părțile laterale de arcadele alveolodentare. Ea este cuprinsă între bolta palatină și limbă, comunicând înapoi prin istmul bucofaringian cu vestibulul faringian.

## PEREȚII CAVITĂȚII BUCALE

Pereții cavității bucale sunt în număr de șase: 1. un perete *anterior*, format de buze; 2. doi pereți *marginali* sau laterali, formați de obraji; 3. un perete inferior, reprezentat prin limbă și printr-o regiune situată sub limbă, regiunea sublinguală; 4. un perete *superior*, reprezentat prin bolta palatină; 5. un perete *posterior* format de vâul palatului și de istmul bucofaringian.

Pereții gurii sunt tapetați pe fața lor profundă de mucoasa bucală (*Tunica mucosa oris*), care trece fără să se întrerupă de pe un perete pe altul. Ea are caractere și denumiri diferite, în raport cu peretele la nivelul căruia se găsește (de exemplu: mucoasa labială, palatină, geniană etc.). Componentele esențiale ale mucoasei bucale sunt reprezentate de un epiteliu de înveliș și de corion. Epiteliul este de tip pavimentos stratificat necheratinizat. Celulele epiteliale sunt hormonodependente; modificările lor în decursul ciclului ovarian sunt decelabile și pot fi urmărite citologic pe celulele care se descuamează în mod obișnuit.

## PERETELE ANTERIOR: BUZELE

(*Labia oris*)

Buzele sunt două formațiuni musculo-membranoase, care alcătuiesc peretele anterior, mobil al cavității bucale. Ele au un foarte mare rol estetic, în definirea fizionomiei și participă la mimică. Au de asemenea o mare valoare antropologică.

După situația lor, distingem o buză superioară (*Labium superius*) și una inferioară (*Labium inferius*).

**Conformația exterioară.** Fiecare buză prezintă: o față anterioară sau cutanată; o față posterioară sau mucoasă; o margine aderentă; o margine liberă; două extremități, dreaptă și stângă.

F a ț a a n t e r i o a r ă sau c u t a n a t ă diferă după cum o considerăm la buza superioară sau la cea inferioară:

La buza superioară prezintă un șanț median, șanțul subnazal sau *philtrum* (*Philtrum*), care se termină în jos prin *tuberculul buzei superioare* (*Tuberculum labii superioris*). De o parte și de alta a philtrumului se întind două suprafețe triunghiulare, cu vârful în afară, acoperite la bărbați de mustăți.

Buza inferioară prezintă o depresiune mediană, în care, la bărbat, se prinde un smoc de păr (muscă), iar de fiecare parte a depresiunii o suprafață plană sau ușor concavă.

F a ț a p o s t e r i o a r ă sau m u c o a s ă. Este de culoare cenușie roșiatică, umedă și presărată cu numeroase mici proeminente, determinate de glandele labiale.

M a r g i n e a a d e r e n t ă diferă după cum o considerăm la buza superioară sau la buza inferioară, și la fiecare buză, după cum o privim pe fața cutanată sau pe fața mucoasă.

La buza superioară marginea aderentă răspunde nărilor și șanțului nazolabial studiat în miologie. De partea mucoasă ea răspunde șanțului vestibular format de reflexiunea mucoasei buzei pe maxilă. În acest șanț pe linia mediană se găsește o plică mucoasă numită *frâu buzei superioare* (*Frenulum labii superioris*).

La buza inferioară, marginea aderentă este separată – pe linia mediană – de regiunea mentonieră, printr-un șanț cu concavitatea în jos, șanțul mentolabial; în rest se continuă cu această regiune. De partea mucoasei găsim aici un șanț vestibular, cu un *frâu* mult mai puțin dezvoltat ca la buza superioară (*Frenulum labii inferioris*).

M a r g i n e a l i b e r ă este roșie (*roșul buzelor*) și uscată. Ea prezintă pe linia mediană un tubercul la buza superioară și o depresiune la buza inferioară, în care pătrunde tuberculul de mai sus.

Roșul buzelor sau *Pars intermedia* este porțiunea de tranziție dintre piele (*Pars cutanea*) și mucoasă (*Pars mucosa*). Culoarea roșie este datorată bogăției capilarelor și transparenței epitelului de la acest nivel, precum și faptului că acesta este lipsit de pigment și este necheratinizat.

Roșul buzelor este împărțit la nou-născut în două zone: zona externă este roză și netedă (*Pars glabra*); zona internă este neregulată datorită proeminenței papilelor corionului (*Pars villosa*).

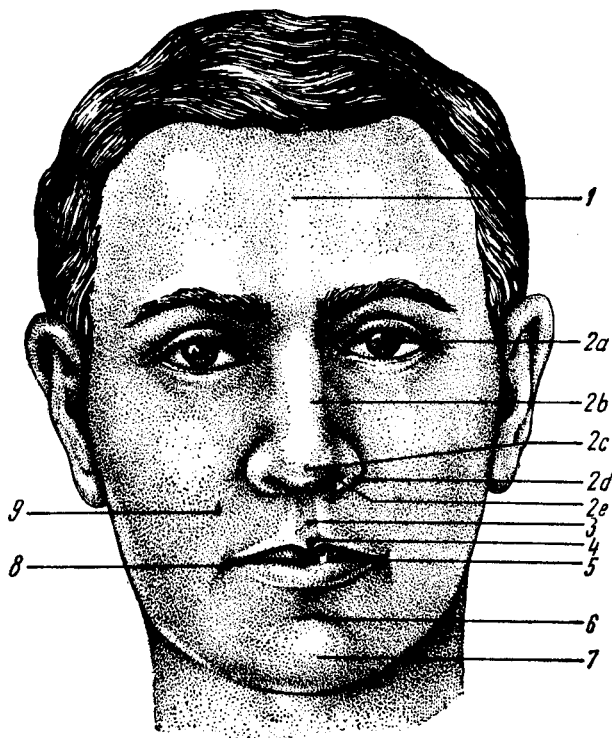


Fig. 6. Capul văzut anterior.

1. Regiunea frontală. - 2. Nasul extern cu: a. rădăcina, b. dosul, c. vârful, d. aripa și e. nara. - 3. Șanțul subnazal. - 4. Tuberculul buzei superioare. - 5. Fanta bucală. - 6. Șanțul mentolabial. - 7. Mentonul. - 8. Comisura și unghiul buzelor. - 9. Șanțul nazolabial.

La adult există uneori o anomalie numită *buză dublă* care constă în persistența acestei stări infantile; ea este caracterizată prin prezența unei plice mucoase înapoia buzei principale.

Buzele albicioase denotă anemie; cele albastrii tulburări circulatorii.

De fiecare parte, aproximativ în dreptul primului premolar, extremitățile celor două buze se unesc și formează *comisurile labiale (Commissura labiorum)*. Fiecare comisură mărginește *unghiul bucal* corespunzător

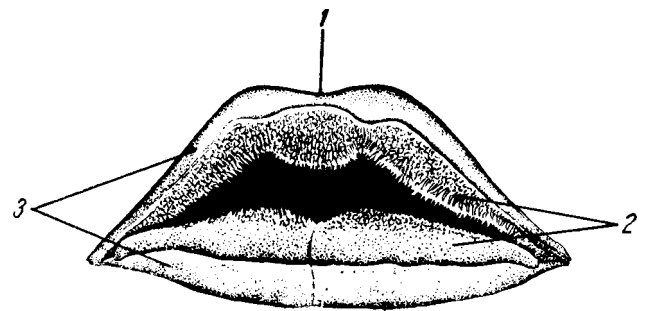


Fig. 7. Buzele nou-născutului.

1. Tuberculul buzei superioare. - 2. Pars villosa. - 3. Pars glabra.

(*Angulus oris*). Unghiurile bucale devin mai evidente când gura este deschisă.

**Orificiul bucal (*Rima oris*)** este delimitat de buze și unghiurile bucale. Când buzele sunt apropiate, orificiul ia formă de despicătură sau fantă bucală. Orificiul bucal există real când gura este deschisă.

Forma și dimensiunile fantei bucale sunt foarte caracteristice pentru fizionomia omului. Dimensiunile ei sunt în medie de 5 cm la bărbat și 4,5 cm la femeie. Când dimensiunile fisurii bucale depășesc în mod considerabil, în plus sau în minus, aceste limite, avem macro- respectiv microstomia.

Când gura este deschisă, orificiul bucal ia forma ovală având înălțimea de 5,5 cm la bărbat și de 5 cm la femeie, iar lățimea de 5 cm la bărbat și 4 cm la femeie.

**Structura.** În constituția buzelor intră patru straturi: pielea, stratul muscular, stratul glandular și mucoasa.

**Pielea**, groasă, rezistentă și foarte aderentă de fasciculele musculare subiacente este înzestrată cu peri, glande sebacee și sudoripare. Ea este sediul foliculitelor, eczemei și altor boli de piele, datorate adesea iritației provocate de secrețiile nazale.

**Stratul muscular**, de fapt musculo-conjunctiv, formează un fel de schelet al buzelor. Este constituit de

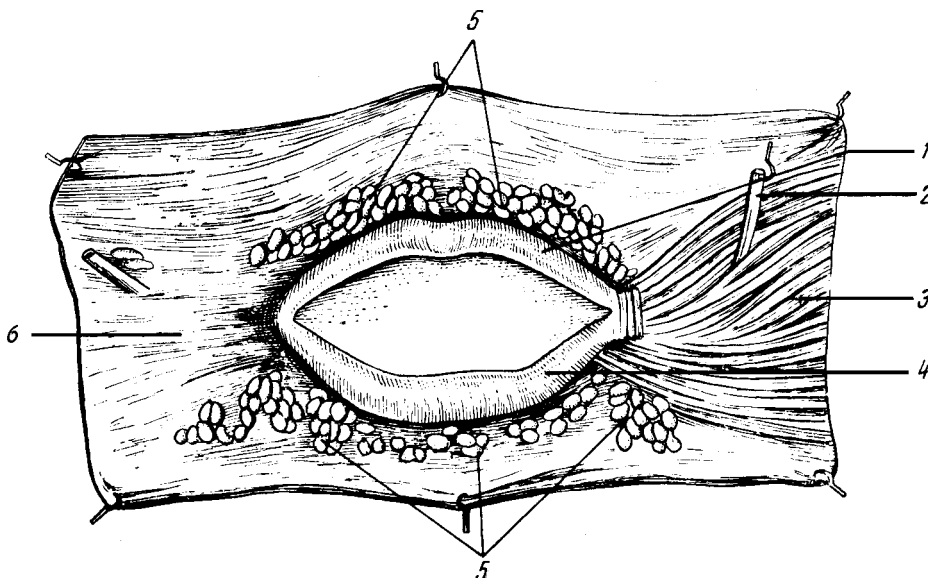


Fig. 8. Buzele. Preparatul a fost realizat astfel: s-a ridicat pielea; în dreapta s-au preparat mușchii pielosi ai buzelor, mai ales buccinatorul, iar în stânga mușchii au fost îndepărtați.

1. Buza superioară. - 2. Ductul parotidian Stenon. - 3. Fibre ale mușchilor pielosi ai buzelor. - 4. Buza inferioară - 5. Glande salivare labiale. - 6. Mucoasa buzelor.



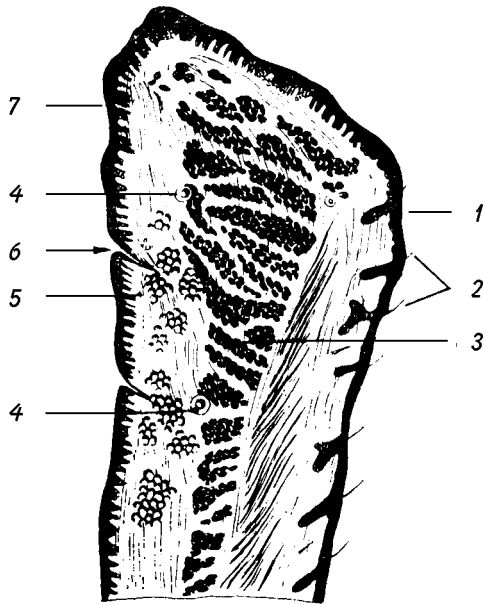


Fig. 9. Buza inferioară. Secțiune sagitală.

1. Pielea. - 2. Folliculi piloși. - 3. Stratul muscular. - 4. Ramuri arteriale. - 5. Glande labiale. - 6. Duct glandular. - 7. Stratul mucos.

orbicularul gurii, în cea mai mare parte, și din ceilalți mușchi pielosi ai buzelor.

**Stratul glandular** este format din numeroase glande labiale (*Glandulae labiales*), care se pot palpa dacă se plimbă degetul pe fața posterioară a buzelor. Ele se văd ca niște mase proeminente și neregulate. Sunt glande acinoase (mucoase și seroase) al căror canal se deschide la suprafața liberă a mucoasei.

**Stratul mucos.** Mucoasa buzelor este groasă și se continuă cu cea a obrazilor și cu gingiile. Se continuă de asemenea cu zona de tranziție a roșului buzelor. Ea are un aspect neregulat din cauza glandelor subiacente și o culoare roșie-palidă sau roșie-cenușie.

#### Vase și nervi

**Arterele** buzelor provin în cea mai mare parte din cele patru artere labiale (din facială). Ele se anastomozează în plin canal, formând un cerc situat spre marginea liberă a buzelor, între stratul muscular și cel glandular. Arcurile arteriale sunt deci mai apropiate de fața posterioară a buzelor, fapt de mare importanță în suturarea plăgilor acestora.

Buzele pot fi frecvent sediul unor plăgi, de obicei foarte hemoragice. Când plaga este externă, adâncă, va trebui să prindem cu fibrele de sutură toate planurile buzelor până în profunzime, nu numai cele superficiale. Suturând doar pielea, artera continuă să sângereze înapoia suturii noastre. Hemoragiile buzelor pot fi provocate și prin tăierea cercului arterial de către dinți (cădere, lovături). În aceste cazuri sângele se scurge mai rar spre exterior. Cel mai adesea, sângele este înghițit și digerat, dând o culoare neagră scaunelor și poate să simuleze astfel o hemoragie gastrică sau intestinală.

**Venele** – se comportă la fel cu arterele și se varsă în cea mai mare parte în vena facială. Anastomozele acesteia

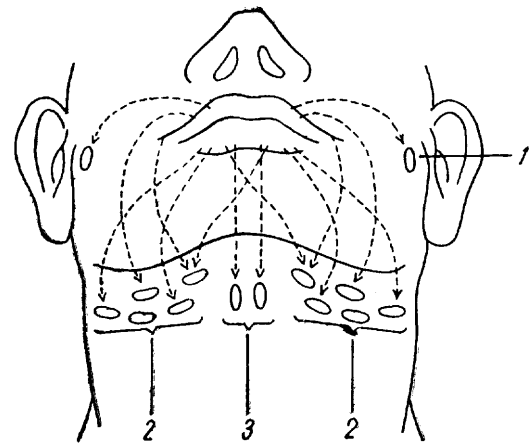


Fig. 10. Limfaticele buzelor (schematic).

1. Nod limfatic parotidian superficial (preauricular). - 2. Noduri limfatic submandibulare. - 3. Noduri limfatic submentale.

cu vena oftalmică și cu plexurile pterigoidiene explică posibilitatea propagării unei tromboflebite la sinusurile venoase ale durei mater.

Din plexul venos situat la nivelul marginii libere a buzelor se pot dezvolta tumori vasculare (angioame). Acestea sunt constituite din capilare neoformate dilatate și deși nu sunt de natură malignă pot deforma în mod considerabil regiunea prin creșterea lor și prin aceasta să dea tulburări în masticție și în vorbire.

**Limfaticele** pleacă din două rețele, una cutanată, alta mucoasă. Rețelele limfatice comunică între ele; de asemenea, vasele celor două părți (dreapta – stânga). Limfaticele buzei superioare se îndreaptă spre nodurile submandibulare și uneori spre cele parotidiene superficiale. Limfaticele buzei inferioare ajung la nodurile submentoniere și submandibulare (de ambele părți).

Relevăm importanța chirurgicală deosebită a acestor noduri în cancerul buzelor. Acesta este localizat de obicei la buza inferioară. Chiar dacă tumora este unilaterală, se face obligatoriu evidarea totală bilaterală a nodurilor, din cauza încrucișării vaselor limfatice.

**Nervii.** Nervii motori provin din facial. Inervația senzitivă, bogată, este sub dependența trigemenului, prin ramuri labiale superioare ale nervului suborbitar pentru buza superioară și ramuri labiale inferioare ale nervului mentonier pentru buza inferioară.

Buzele servesc la prehensiunea alimentelor, la masticție, la formarea bolului alimentar precum și la sugere. Ele au un rol în articularea consoanelor labiale și servesc ca organ de simț (tact, durere, gust).

**Anatomie aplicată.** Buzele sunt deseori interesate de procese patologice: traumatisme, inflamații, neoplasme. Ele pot prezenta și leziuni tuberculoase (lupus) sau sifilitice. La buza superioară putem întâlni un viciu de conformație numit fisură labială laterală (cheiloschizis) sau buză de iepure. Această anomalie constă într-o despicătură interesând numai buza, sau uneori și procesul alveolar (cheilognatoschizis). Sunt datorate lipsei de sudură a mugurilor din care se dezvoltă buza.

**PEREȚII LATERALI: OBRAJII***(Bucca)*

**Obrajii** închid cavitatea bucală pe părțile laterale.

Topografic, obrajii depășesc cavitatea bucală. Ei alcătuiesc regiunea geniană.

Fiecare obraz are o formă patrulateră, prezentând de studiat două fețe și patru margini.

*Fața externă* sau cutanată variază ca aspect. Bombată la copii și oamenii grași, ea este deprimată la oamenii mai în vârstă, debili sau slăbiți de boli. Ea este presărată cu peri (barbă), glande sebacee și sudoripare. Capilarele pielii reacționează ușor la emoții (roșeață, paloare) sau în stările febrile.

*Fața internă* aderă în partea sa periferică de oasele feței (maxilă și mandibulă). Partea sa centrală, care răspunde vestibulului bucal, este tapetată de mucoasă. Aceasta se reflectă de pe maxilare pe formațiunile musculo-conjunctive ale obrazilor, formând șanțurile vestibulare. Mucoasa are o culoare roșiatică, datorită rețelei capilare subiacente. În anemii, culoarea devine albicioasă.

Pe fața internă, pe porțiunea ei posterosuperioară, în dreptul colului celui de-al doilea molar superior, se deschide ductul parotidian Stenon.

*Marginea superioară* răspunde marginii inferioare a orbitei; *marginea inferioară* răspunde marginii inferioare a mandibulei; *marginea posterioară* răspunde marginii anterioare a maseterului; *marginea anterioară* se continuă cu buzele, de care este separată prin șanțul nazolabial, în sus, și de o linie convențională ce coboară vertical până la marginea inferioară a mandibulei, în jos.

**Structura.** În constituția obrazilor intră patru straturi: 1. Pielea. 2. Stratul celulo-grăsos, care în această regiune conține corpul grăos al obrazului (bula grăsoasă Bichat). 3. Stratul muscular format din mușchii pielosi ai gurii, dintre care cel mai important este mușchiul buccinator; acesta e perforat de ductul parotidian Stenon și este acoperit pe fața superficială de o fascie. 4. Mucoasa. Spre deosebire de mucoasa labială, care este slab aderentă la mușchi printr-un țesut celular plin de glande, mucoasa geniană este intim legată de mușchiul buccinator. Așa se explică de ce în timpul masticăției nu se produc plice mari ale mucoasei, care ar putea fi prinse între dinți. Semnalăm prezența unor glande, continuare a celor labiale, situate între mușchiul buccinator și mucoasă (*Glandulae buccales*). În vecinătatea ductului parotidian Stenon, se găsesc în profunzimea mușchiului glandele molare (*Glandulae molares*).

**Vase și nervi**

**Arterele** sunt numeroase. Cele mai importante sunt: artera bucală (ramură a maxilareii) și transversa feței (ramură a temporalei superficiale).

**Venele** se colectează în vena facială (cele mai multe) și în vena transversă a feței.

**Limfaticile** se duc pe de o parte la nodurile parotidiene, iar pe de altă parte la nodurile submandibulare. Se întâlnesc adesea și noduri geniene.

**Nervii** motori provin din facial. În paralizia acestui nerv, fața este deviată spre partea sănătoasă, obrazul și buzele de partea lezată devin flasce și se ridică în fiecare expirație; se zice că „bolnavul își fumează pipa”. De asemenea alimentele cad între obraz și gingie umplând vestibulul. Sensibilitatea feței este deținută de trigemen prin nervul bucal (ramură a mandibularului) și nervul infraorbitar (din maxilar).

**PERETELE SUPERIOR: PALATUL DUR SAU BOLTA PALATINĂ***(Palatum durum)*

Peretele supero-posterior al cavității bucale este format de palat (*Palatum*). Partea lui superioară este palatul dur, iar partea lui posterioară este palatul moale.

Peretele superior, boltit, desparte cavitatea bucală de fosele nazale. Forma bolții palatine și cea a foselor nazale se află în strânsă corelație. Palatul dur se continuă, fără delimitare precisă, cu palatul moale sau vălul palatin.

**Important:** Nu confundați palatul dur cu palatul osos.

**Conformație exterioară.** Palatul dur intact, acoperit de părțile moi, prezintă pe linia mediană un *rafeu* (*Raphe palati*), care în partea anterioară este proeminent, iar în partea posterioară este ușor deprimat ca un șanț, ce se poate prelungi până la uvulă. Rafeul răspunde suturii sagitale a palatului osos, care uneori poate realiza un relief numit *Torus palatinus*. Acest rafeu prezintă în partea lui anterioară imediat înapoia incisivilor, o proeminență bogat inervată numită *papila incisivă* (*Papilla incisiva*), care corespunde orificiului incisiv. De o parte și de alta a rafelului, aspectul palatului dur diferă. În partea anterioară prezintă niște creste sau *plice palatine transversale* (*Plicae palatinae transversae*), uneori drepte, alteori curbe. Către partea posterioară crestele amintite dispar și suprafața devine mai netedă. Palatul dur prezintă, pe toată întinderea sa, niște ridicături sau papile, iar între ele, niște depresiuni – *foveole palatine* – în care se deschid canalele excretoare ale glandelor.

**Structura.** În alcătuirea palatului dur intră trei straturi:

1. *Stratul osos.* Forma generală a palatului osos, cât și cele mai importante variațiuni, au fost studiate în osteologie. Oasele care participă la alcătuirea lui sunt procesele palatine ale maxilarelor și lamele orizontale ale palatinelor. Palatul osos este acoperit de un periost rezistent, foarte aderent la nivelul suturilor și al proceselor alveolare ale maxilarelor.

2. *Stratul glandular* este format din glandele palatine (*Glandulae palatinae*) analoage cu cele de la buze și obraji. Glandele sunt mai dezvoltate către partea posterioară a bolții.

3. *Stratul mucos.* Mucoasa palatină continuă gingiile. Ea este de culoare albă-rozacee și este caracterizată prin

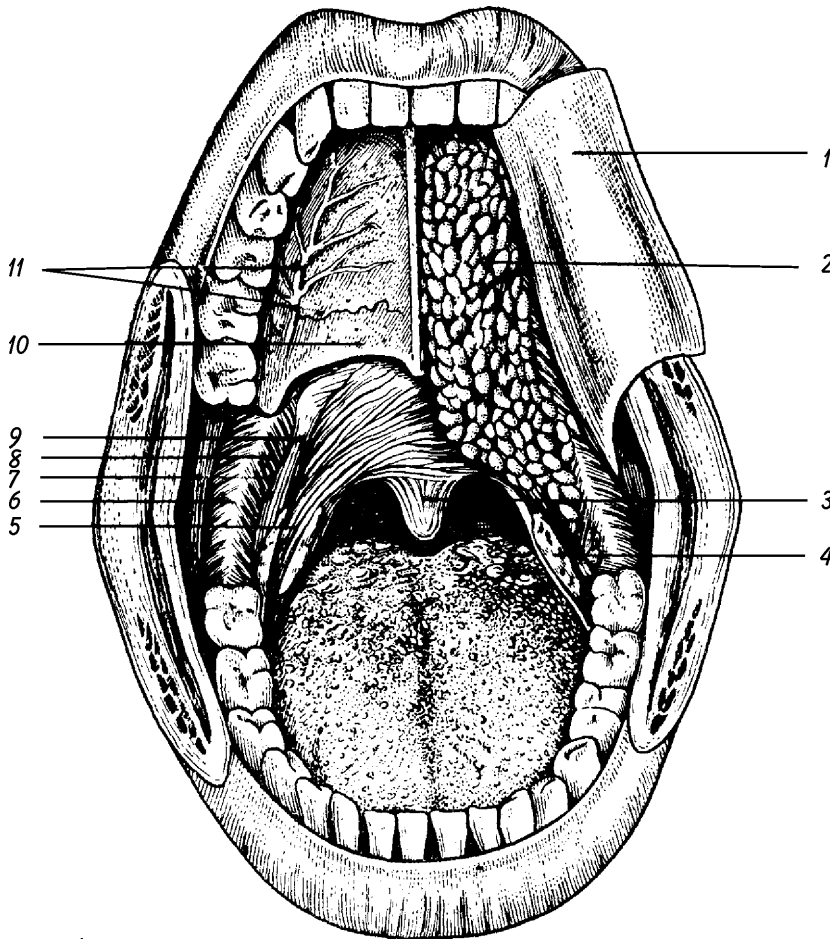


Fig. 11. Cavitata bucală, văzută anterior, larg deschisă, după incizia obrazilor, plecând din unghiurile buzelor. În dreapta figurii s-a ridicat mucoasa bolții palatine, evidențiindu-se stratul glandular. În stânga s-au îndepărtat și glandele, evidențiindu-se planul osos și arterele. Tot în stânga s-a ridicat mucoasa vălului palatin, preparându-se mușchii palatoglos și palato-faringian.

1. Stratul mucos (răstrânt) al palatului dur și al vălului palatin. - 2. Stratul glandular. - 3. M. uvulei. - 4. Tonsila (amigdala) palatină. - 5. M. palatoglos. - 6. Rafeul pterigomandibular cu inserția M. buccinator. (7) și a M. constrictor superior al faringelui (8). - 9. M. palatofaringian. - 10. Stratul osos al palatului dur. - 11. A. palatină descendentă.

rezistența și aderența ei de periost. În intervenții, decolând această mucoasă rezistentă, putem crea lambouri ce pot fi utilizate la acoperirea fisurilor congenitale ale palatului dur.

Palatul dur are rol în articularea consoanelor și în deglutiție. Pe el se aplică vârful limbii și astfel bolul alimentar este împins înapoi către faringe.

#### Vase și nervi

**Arterele** provin din surse multiple. Cea mai importantă este palatina descendentă, ramură a maxilareii care coboară prin canalul palatin mare, ajunge pe fața inferioară a bolții palatine și se inflectează înainte, emițând numeroase ramuri. În intervențiile pe regiune această arteră trebuie păstrată pentru a asigura vascularizarea lambourilor cu care acoperim fisurile congenitale ale bolții palatine. Bolta palatină mai primește artera sfenopalatină, ramură tot din maxilară.

**Venele** urmează traiectul arterelor. Unele trec prin canalul incisiv la venele mucoasei pituitare.

**Limfaticile** drenează limfa către nodurile jugulare laterale.

**Nervii** senzitivi sunt reprezentați prin nervul palatin mare (ce trece prin canalul palatin mare) și nervii nazopalatini (ce trec prin canalul incisiv).

**Anatomie aplicată.** La nivelul palatului dur se pot localiza *gome sifilitice*, care uneori pot necroza scheletul. De asemenea, aici se pot dezvolta *tumori* plecate de la os sau, mai ales, de la stratul glandular.

Mai caracteristice pentru bolta palatină sunt *diviziunile sagitale congenitale* (despicăturile sau fisurile, palatoschizis = gura de lup). Anomaliile se datoresc lipsei de sudură a mugurilor palatini.

**Ductul sau canalul incisiv** (*Ductus incisivus*) este un conduct epitelial inconstant situat în interiorul canalului incisiv osos. Rareori

este un conduct complet, întins de la cavitata bucală la fosele nazale. În mod obișnuit el pornește din fosele nazale și este închis în fund de sac. Importanța lui clinică constă în faptul că abcesele incisivilor se pot propaga pe traiectul său, până în fosele nazale.

### PERETELE INFERIOR SAU PLANȘUL CAVITĂȚII BUCALE

Acest perete are o structură complexă și din acest motiv este diferit descris de autori.

El este format dintr-o serie de părți moi care închid spațiul dintre două arcuri osoase: corpul mandibulei, în sus și înainte; osul hioid, în jos și înapoi.

O secțiune frontală prin partea inferioară a feței ne arată componența acestui perete. Profund, în mijlocul părților moi care îl alcătuiesc, se evidențiază diafragma gurii – o lamă musculară aproape orizontală – formată din cei doi mușchi milohioidieni. Deasupra diafragmei gurii se găsește regiunea sublinguală; peste această regiune se așază limba. Porțiunea anterioară a limbii este liberă, mobilă, și permite explorarea prin gură a regiunii sublinguale; porțiunea posterioară a limbii se unește, se confundă, cu elementele planșului bucal.

Rezultă că în structura peretelui inferior al cavității bucale vom avea de descris: diafragma gurii, regiunea sublinguală și limba.

**Diafragma gurii** (*Diaphragma oris*) este formată din cei doi mușchi milohioidieni, care au fost studiați la

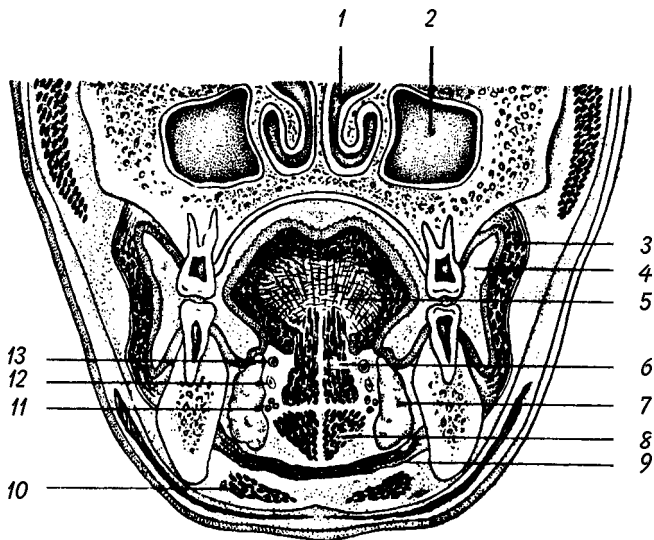


Fig. 12. Secțiune frontală prin față.

1. Cavitatea nazală cu cornelul și cu meatul inferior. - 2. Sinusul maxilar. - 3. M. buccinator. - 4. Vestibulul cavității bucale. - 5. Limba. - 6. M. genioglos. - 7. Glanda sublinguală. - 8. M. geniohioidian. - 9. M. milohioidian. - 10. M. digastric (pânțelece anterior). - 11. Vasele sublinguale. - 12. Ductul sublingual Wharton. - 13. N. lingual.

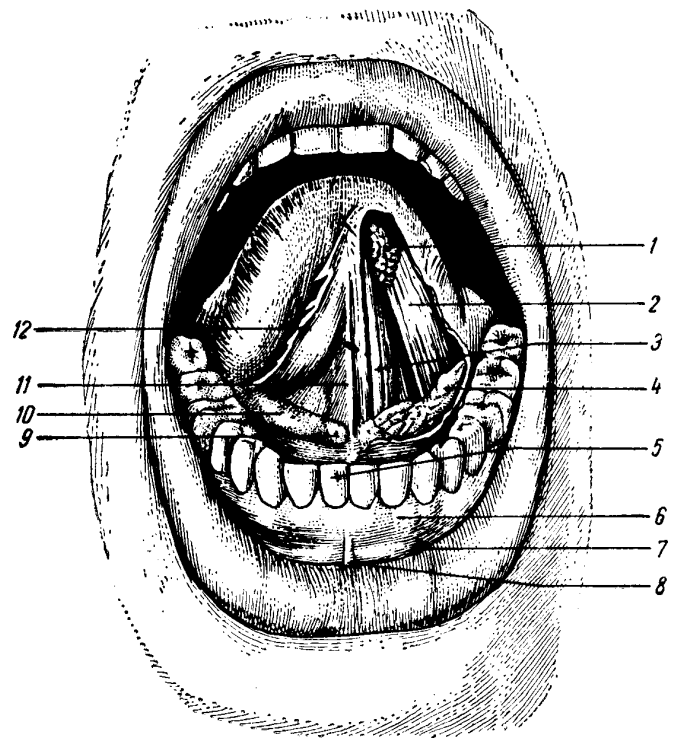


Fig. 13. Cavitatea bucală: limba și regiunea sublinguală.

1. Glandă linguală anterioară. - 2. M. longitudinal inferior al limbii. - 3. M. genioglos. - 4. Glanda sublinguală. - 5. Arcada dentară inferioară. - 6. Gingia. - 7. Șanțul vestibular inferior. - 8. Frâul buzei inferioare. - 9. Caruncula sublinguală. - 10. Plica sublinguală. - 11. Frâul limbii. - 12. Plica fimbriată.

miologie. Ei formează o chingă musculară întinsă între cele două linii milohioidiene ale mandibulei și corpul osului hioid. Chinga este întărită pe fața sa superioară de cei doi mușchi geniohioidieni, iar pe fața sa inferioară de digastrici. Diafragma gurii are o mare importanță anatomico-topografică, funcțională și clinică. Toate elementele situate deasupra ei fac parte din cavitatea bucală; cele situate dedesubt aparțin gâtului (regiunii suprahioidiene).

**Regiunea topografică sublinguală** este ascunsă de porțiunea orizontală a limbii. Ea constituie partea planșeului bucal direct accesibilă inspecției și palpării. Pentru a o pune în evidență, invităm pacientul să deschidă larg gura și să ducă vârful limbii în sus și înapoi, spre bolta palatină. Regiunea ne apare acum ca un semicerc, marginit înainte și pe laturi de arcadele alveolo-dentare, iar înapoi de limbă. Spațioasă în partea anterioară, regiunea scade tot mai mult în înălțime în partea posterioară, spre locul de întâlnire a limbii cu planșeul bucal. Regiunea este acoperită de mucoasa bucală roșiatică, subțire, care lasă să se vadă prin transparența ei venele sublinguale (ranine).

Pe linia mediană distingem *frâul limbii* (*Frenulum linguae*) o plică sagitală a mucoasei, care leagă fața inferioară a organului de regiunea sublinguală.

Pe laturile frâului, îndreptându-se înapoi și în afară, mucoasa prezintă câte o proeminență neregulată, alungită, determinată de glanda sublinguală subiacentă, numită *plica sublinguală* (*Plica sublingualis*). Aproape de extremitatea anterioară a fiecărei plice se găsește câte un tubercul – *caruncula sublinguală* (*Caruncula sublingualis*) – prevăzut cu un orificiu prin care se deschide ductul submandibular (Wharton) împreună cu ductul sublingual mare. De-a lungul plicei sublinguale se însiruie orificiile ductelor mici ale glandei sublinguale.

Dacă îndepărtăm mucoasa regiunii sublinguale, găsim pe linia mediană un perete muscular format de doi dintre mușchii limbii: genioglosul și hioglosul. Aceștia se înalță de pe planșeul bucal și pătrund în baza limbii. Lateral de cei doi mușchi, în dreapta și în stânga lor, între ei și fața medială a corpului mandibulei, se găsește loja sublinguală. Loja conține glanda salivară sublinguală, vase și nervi; ele vor fi descrise la glandele salivare.

În jos regiunea sublinguală ajunge până la diafragma gurii; înapoi se continuă cu spațiile conjunctive ale gâtului.

**Anatomie aplicată.** Regiunea sublinguală poate fi deformată prin tumori chistice plecate de la glanda sublinguală, numite ranule. Survin mai frecvent la copii.

În regiunea sublinguală se dezvoltă uneori flegmoane cu caracter gangrenos și septicemic, cu o evoluție extrem de rapidă și foarte gravă. Aceste flegmoane poartă numele de angina lui Ludwig.

La nivelul mucoasei bucale – dar mai ales în regiunea sublinguală – se pot absorbi ușor și rapid unele substanțe chimice. Această cale este folosită pentru administrarea unor medicamente (antianginoase, antihipertensive: nitroglicerina, nifedipina).

## LIMBA

(*Lingua, Glossa*)

Limba este un organ musculo-membranos, de formă conică, foarte mobil, care participă la alcătuirea peretelui inferior al cavității bucale.

Limba este organul gustului. Ea are și un rol digestiv foarte important, participând la masticatie și deglutiție, iar la nou-născut la sugere. Limba mai are și un rol fonator, în articularea consoanelor linguale.

**Conformația exterioară.** Limba nu poate fi văzută în întregime chiar dacă gura este larg deschisă. Ea este formată din două segmente: *corpul* și *rădăcina*. Privite pe o secțiune medio-sagitală, corpul are o direcție orizontală, iar rădăcina o direcție verticală.

Separția dintre corp și rădăcină o face un șanț în formă de V, numit *șanțul terminal* (*Sulcus terminalis*), situat la câțiva milimetri înapoia V-ului lingual. El prezintă la vârful lui o depresiune numită *gaura oarbă* (*Foramen caecum linguae*). Șanțul terminal este mai evident la copil; el reprezintă locul de sudură a mugurilor din care ia naștere limba.

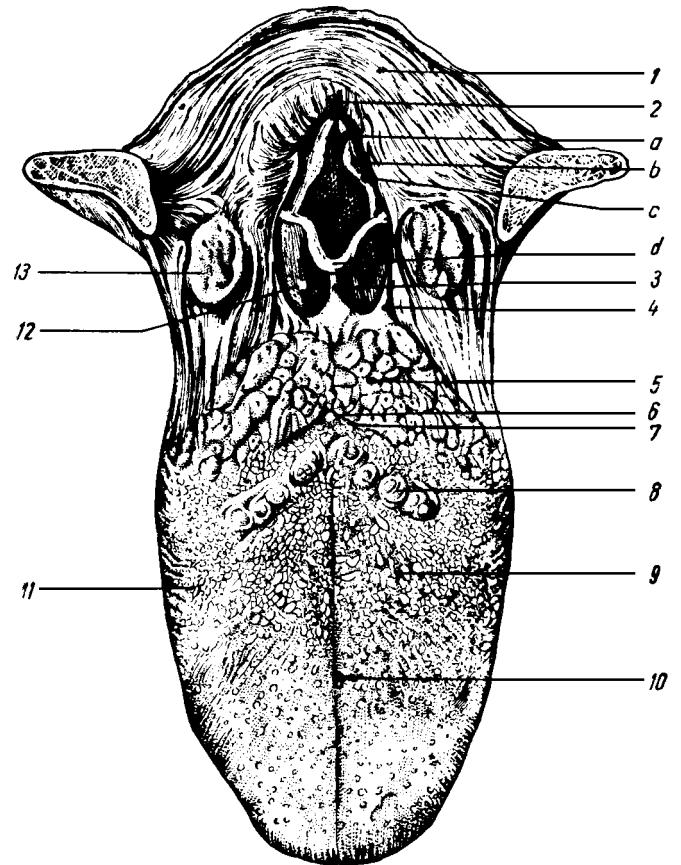
**Rădăcina limbii** (*Radix linguae*) este porțiunea dinapoia șanțului terminal. Ea este situată în faringe, de unde și numele de segment faringian. De aceea, chiar dacă tragem limba afară din cavitatea bucală, nu îi putem vedea rădăcina. Pentru a o examina, laringologii se servesc de o oglindă adecvată acestui scop. Prin rădăcină limba se fixează solid de organele din jur, mai cu seamă de mandibulă și hioid. Rădăcina limbii se continuă, prin extremitatea superioară, cu porțiunea bucală. Extremitatea ei inferioară este legată de epiglota prin trei plice mucoase, *plicele glosio-epiglote*. O plică este mediană (*Plica glosioepiglottica mediana*) și două laterale (*Plicae glosioepiglotticae laterales*); între ele se găsesc două depresiuni, numite *valecule epiglote* sau *fosetele glosio-epiglote* (*Valleculae epiglotticae*).

Rădăcina limbii prezintă următoarele elemente descriptive: o *față anterioară*, în continuare cu restul organului, ca atare definită numai în chip teoretic; o *față posterioară*, răspunzând faringelui și pe care se găsește tonsila linguală; *două margini laterale*, fiecare în raport cu loja tonsilei palatine respective; o *extremitate superioară* și o *extremitate inferioară*, care au fost descrise mai sus.

Relațiile dintre limbă și laringe, realizate prin intermediul plicelor glosioepiglote și a inserțiilor mușchilor limbii pe osul hioid, au importanță funcțională și practică. În timpul faringian al deglutiției, laringele este dus în sus și înainte sub rădăcina limbii; epiglota se lovește de limbă și prin aceasta ea închide, în mod pasiv, aditusul laringian. Solidaritatea dintre limbă și epiglota are și aplicațiuni practice. Astfel, printr-o tracțiune puternică asupra limbii se ridică epiglota și astfel se eliberează aditusul laringian; prin această manoperă medicul poate executa cu ușurință intubația laringotraheală. În timpul narcozei, rădăcina limbii căzută înapoi împinge epiglota peste aditusul laringian și prin aceasta tinde să asfixieze bolnavul. Ridicând mandibula sau tracționând limba în afara cavității bucale, se obține eliberarea căii aeriene. În caz de asfixie, se poate activa reflexul respirator prin tracțiuni ritmice asupra limbii.

**Corpul limbii** (*Corpus linguae*) este porțiunea situată înaintea șanțului terminal. Această porțiune se găsește în cavitatea bucală și de aceea este denumită segmentul bucal.

Corpul limbii prezintă de studiat două fețe, două margini, un vârf și o bază.



**Fig. 14. Fața dorsală a limbii și formațiunile anatomice din vecinătatea rădăcinii limbii.**

1. Peretele faringelui. - 2. Aditusul laringian cu elementele care îl circumscriu: a. tuberculul corniculat, b. tuberculul cuneiform, c. plica aryepiglottică și d. epiglota. - 3. Plica glosioepiglottică mediană. - 4. Plica glosioepiglottică laterală. - 5. Tonsila linguală. - 6. Gaura oarbă. - 7. Șanțul terminal. - 8. Papile valvate. - 9. Papile fungiforme. - 10. Șanțul median al limbii. - 11. Papile foliate. - 12. Valeculă epiglottică. - 13. Tonsila palatină.

**F a ț a d o r s a l ă** sau **s u p e r i o a r ă** (*Dorsum linguae*) prezintă un șanț median (*Sulcus medianus linguae*) foarte variabil ca aspect. La el vin de se termină rândurile de papile ale limbii, care vor fi studiate odată cu mucoasa.

Șanțul terminal împarte fața dorsală a limbii într-o porțiune presulcală (*Pars praesulcalis*), situată înaintea șanțului, și una postsulcală (*Pars postsulcalis*), situată înapoia acestuia.

Se descriu două feluri de șanțuri la suprafața limbii: unele congenitale care nu se modifică cu vârsta (*limba plisată* și *limba scrotală*); altele fiziologice care apar după 40 de ani; dintre acestea cele mai caracteristice formează tipul *scalariform* (șanțuri implantate orizontal de o parte și de alta a șanțului median).

Examenul feței superioare a limbii este foarte important în clinică. Aspectul ei diferit depinde de proeminența anumitor papile și de starea anatomică a mucoasei. Culoarea ei normală este roșiatică, aspectul este catifelat, umed. Încă din antichitate este cunoscută observația că în unele boli, mucoasa linguală îmbracă aspecte caracteristice, contribuind la stabilirea diagnosticului acestora. Fața superioară a limbii poate fi sediul cancerului și al ulcerărilor tuberculoase sau sifilitice.

În afecțiuni ale tubului digestiv, limba este albicioasă și poate fi acoperită cu un depozit galben – murdar, nisipos (*limba încărcată*, *limba saburală* – de la *saburra* = nisip). În unele afecțiuni grave, ca în febra tifoidă, ea este uscată, de culoare negricioasă (*limba arsă*). În scarlatină are o culoare roșie și se descuamează (*limba ca zmeura*). În anemii se produce o atrofie a reliefului limbii, care în anemia pernicioasă duce la limba netedă. Paralel cu reducerea anemiei, relieful se reface.

Pe fața dorsală a limbii se poate dezvolta *leucoplazia*, considerată o stare precanceroasă și caracterizată prin apariția de plăci albe la nivelul cărora mucoasa este foarte îngroșată.

**F a ța i n f e r i o a r ă** (*Facies inferior linguae*) a limbii este mai puțin întinsă decât cea superioară deoarece porțiunea ei posterioară este ascunsă în regiunea sublinguală. Prezintă pe linia mediană *frâul limbii*, iar mai în afară, dunga albastră a venelor profunde ale limbii. Fața inferioară a limbii variază ca aspect, potrivit caracterelor diferite ale mucoasei. Ea este mai albicioasă și netedă, medial de venele profunde ale limbii și mult mai roșie, mai neregulată, prevăzută cu creste și proeminențe, lateral de acestea.

La nou-născut și la copil, pe fața inferioară a limbii se găsesc două plice simetrice, care pleacă de la baza limbii și converg înainte către vârf, fără a-l atinge. Se numesc *plice fimbriate* (*Plicae fimbriatae*), din cauza marginii libere foarte zdrențuite. Plica fimbriată se atrofiază cu vârsta. Ea este un rest al unui organ existent la prosimieni.

**M a r g i n i l e l i m b i i** (*Margo linguae*) răspund arcadelor dentare. Raportul este important prin faptul că un dinte rupt sau cariat poate produce ulcerarea limbii.

**V â r f u l** (*Apex linguae*) este subțire și ascuțit. Pe el se găsește un șanț vertical, la nivelul căruia se unesc cele două șanțuri (superior și inferior).

**B a z a** – la nivelul ei rădăcina se unește cu corpul.

**Structura limbii**

Limba are un schelet osteo-fibros, un conținut muscular și o mucoasă învelitoare; este lipsită de submucoasă.

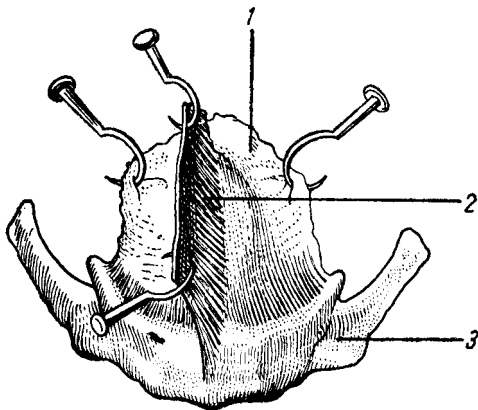


Fig. 15. Scheletul limbii.

1. Membrana hioglosiană dispusă în plan frontal, dând inserție septului lingual. – 2. Septul lingual orientat sagital. – 3. Osul hioid.

**Scheletul osteo-fibros** este format din osul hioid (studiat la osteologie) și din două formațiuni fibroase; membrana hioglosiană și septul lingual.

**M e m b r a n a h i o g l o s i a n ă** are o formă patrulateră. Este situată în partea posterioară a limbii și este dispusă în plan frontal. În jos, membrana se prinde pe osul hioid; în sus, ea se pierde în musculatura limbii, înapoia șanțului terminal. Prin fața posterioară, membrana răspunde musculaturii limbii. Această membrană nu este descrisă de către toți autorii. Termenul nu a fost introdus niciodată în Nomenclatura Anatomică.

**S e p t u l l i m b i i** (*Septum lingualis*) are o formă curbă, comparabilă cu o coasă; este situat în planul medio-sagital al limbii, între cei doi mușchi geniogloși.

Septul limbii prezintă de studiat:

- a) o margine superioară convexă; b) o margine inferioară concavă, ambele în raport cu musculatura organului; c) o bază, ce se prinde pe membrana hioglosiană și osul hioid; d) un vârf, ce ajunge până la vârful limbii; e) două fețe laterale în raport cu mușchii geniogloși.

În cadrul scheletului fibros, poate fi inclusă și **a p o n e v r o z a l i m b i i** (*Aponeurosis lingualis*), care este de fapt o îngroșare și condensare a laminei proprii a mucoasei linguale din regiunea ei dorsală. Mușchii limbii se termină prin numeroase formațiuni tendinoase fine în această aponevroză care le servește astfel ca punct de inserție; uneori cordeluțele tendinoase o pot străbate și să pătrundă până la papile.

**Mușchii limbii** (*Musculi linguae*) se împletesc între ei într-un mod extrem de complicat. După origine, ei se grupează în mușchi extrinseci – cu originea pe oasele sau pe organele învecinate – și mușchi intrinseci, care se fixează cu ambele capete în interiorul limbii, pe septul lingual și pe aponevroza limbii. Sunt formați din fibre striate.

**Mușchii extrinseci.** **M u ș c h i u l g e n i o g l o s** (*M. genioglossus*) este cel mai puternic mușchi al limbii. Are originea împreună cu omologul său din partea opusă, pe tuberculul superior al spinei mentale a mandibulei (apofizele geni superioare), deasupra mușchiului genioidian. De acolo fibrele se împrăștie ca un evantai în toată limba, de la vârf până la osul hioid. Este separat de genioglosul opus prin septul lingual. Uneori fibre ale mușchiului se continuă înapoi cu fibrele constrictorului superior al faringelui (mușchiul geniofaringian); alte fibre pot ajunge până la epiglota (mușchiul glosio-epiglotic).

Mușchiul are un *raport foarte important*: prin fața sa laterală participă la formarea peretelui medial al lojii sublinguale, având astfel raporturi cu organele acestei loji.

**Acțiune.** Mușchiul își ia punctul fix pe mandibulă; contractându-se el acționează asupra limbii și a osului hioid. Contractația simultană a tuturor fibrelor mușchiului ghemuiește limba înapoia mandibulei și o aplică pe planșul bucal.

Contractându-se izolat, fibrele anterioare duc vârful limbii în jos și înapoi; cele mijlocii trag limba înainte și o proiectează în afara gurii; iar cele posterioare duc hioidul înainte împreună cu limba.

Tonusul mușchilor geniogloși menține limba în locul ei. Când tonusul este abolit, ca în narcoză, atunci limba cade prin propria ei greutate peste aditusul laringian și poate provoca asfizia bolnavului.

Când se rezecă mandibula, operația trebuie efectuată lateral de linia mediană, păstrând inserția mușchiului genioglos, pentru a se evita căderea limbii.

**Mușchiul hioglos** (*M. hyoglossus*) – este un mușchi lat și subțire, de formă patrulateră.

Originea lui este pe marginea superioară a corpului osului hioid (*fasciculul bazioglos*) și pe toată întinderea cornului mare al acestui os (*fasciculul ceratoglos*). De aici fibrele lui urcă pe fața laterală a genioglosului, pătrund între stiloglos și longitudinal inferior, inserându-se pe aponevroza limbii – pe marginea ei, de la bază până la vârf.

Ascuns sub fața medială a hioglosului, se găsește un fascicul inconstant și slab dezvoltat, care naște de pe cornul mic al hioidului. Este *mușchiul condroglos* (*M. chondroglossus*), considerat o dependență a hioglosului.

**Raporturi.** Prin fața sa laterală, hioglosul participă la formarea peretelui medial al lojii sublinguale; această față este încrucișată de nervii hipoglos și lingual. Fața sa medială – profundă – acoperă artera linguală.

**Acțiune.** Trage limba în jos și înapoi.

**Mușchiul stiloglos** (*M. styloglossus*) – este alungit și subțire, așezat pe marginile limbii.

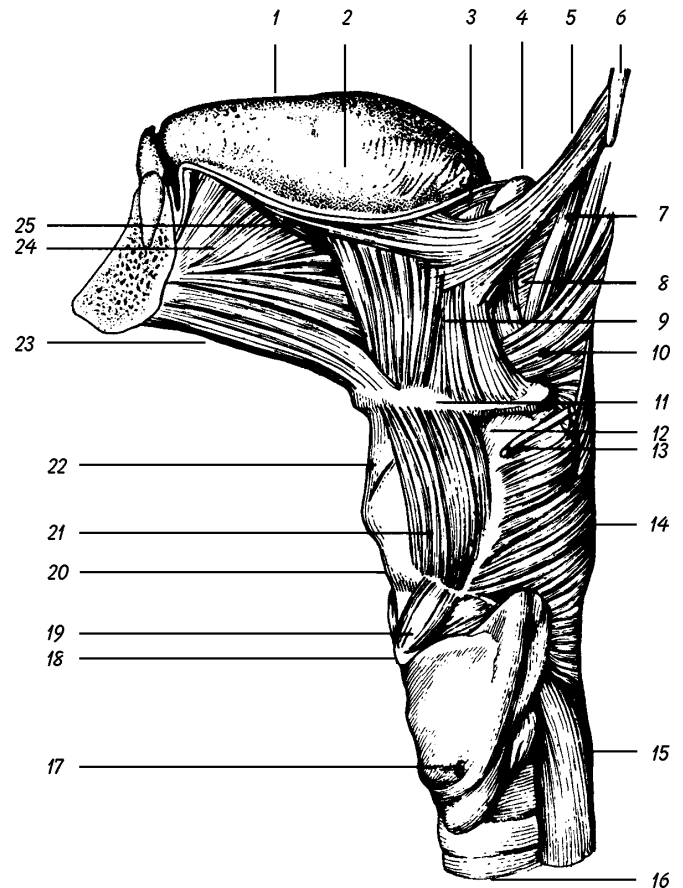
El pleacă de pe procesul stiloid și de pe ligamentul stilomandibular. Pătrunde în corpul limbii și se împarte în două fascicule: unul lateral, urmează cu mușchiul longitudinal inferior marginea limbii până la vârful ei; altul transversal, străbate hioglosul spre interiorul limbii, amestecându-se cu fibrele transversului sau terminându-se pe septul lingual. Mușchiul stiloglos este în raport lateral cu glanda parotidă și mușchiul pterigoidian medial, iar medial cu mușchii stilofaringian și constrictor superior al faringelui. **Acțiunea mușchiului:** duce limba în sus și înapoi.

**Mușchiul tonsiloglos** – neomologat de Nomenclatura Anatomică – pleacă de pe submucoasa faringelui, de la nivelul regiunii tonsilei palatine; pătrunde în baza limbii, devine transversal și se încrucișează cu cel de partea opusă formând o chingă musculară. **Acțiune:** ridică limba.

**Mușchii palatoglos și faringoglos** provin din musculatura organelor respective și vor fi studiați cu acestea.

**Mușchii intrinseci.** Mușchiul longitudinal inferior (*M. longitudinalis inferior*) – este lung și subțire, relativ bine individualizat pe fața inferioară a limbii. Pleacă de pe mucoasa rădăcinii limbii și ajunge până la vârf. Este situat între hioglos și genioglos.

**Mușchiul longitudinal superior** (*M. longitudinalis superior*) – este nepereche: formează o lamă musculară cu fibrele longitudinale, așezate sub mucoasa dorsală a limbii și întinsă în tot lungul său.



**Fig. 16. Mușchii limbii și ai faringelui (văzuți din partea stângă).**

1. Fața dorsală a limbii. - 2. Marginea limbii. - 3. M. palatoglos. - 4. Tonsila palatină. - 5. M. stiloglos. - 6. Procesul stiloid al temporalului. - 7. M. stilofaringian. - 8. M. constrictor superior al faringelui. - 9. M. hioglos. - 10. M. constrictor mijlociu al faringelui. - 11. Osul hioid. - 12. Membrana tirohioidiană. - 13. N. laringeu superior. - 14. M. constrictor inferior al faringelui. - 15. Esofagul. - 16. Traheea. - 17. Glanda tiroidă. - 18. Arcul cricoidului. - 19. M. cricotiroidian. - 20. Cartilajul tiroid. - 21. M. tirohioidian. - 22. Ligamentul tirohioidian median. - 23. M. geniohioidian. - 24. M. genioglos. - 25. M. longitudinal inferior al limbii.

Fibrele lui se amestecă cu cele ale hio- și stiloglosului. **Acțiune:** cei doi mușchi longitudinali scurtează limba.

**Mușchiul transvers** (*M. transversus linguae*) – numit astfel după direcția fibrelor sale, ocupă toată masa limbii. Fasciculele lui se prind de septul lingual și pe mucoasa marginilor limbii. Fibrelor propriu-zise ale transversului li se adaugă fibre transversale din hio-stilopalato- și tonsiloglos. Fibrele mușchiului transvers se încrucișează cu fibrele verticale ale celorlalți mușchi.

El îngustează limba în sens transversal; aceasta se rotunjește, vârful se subțiază și este proiectat în afara cavității bucale

**Mușchiul vertical** (*M. verticalis linguae*) – are fibrele întinse de la aponevroza linguală la fața inferioară a corpului limbii. El turtește limba de sus în jos.

*Putem considera în linie generală că mușchii extrinseci acționează asupra limbii în întregime, determinând*

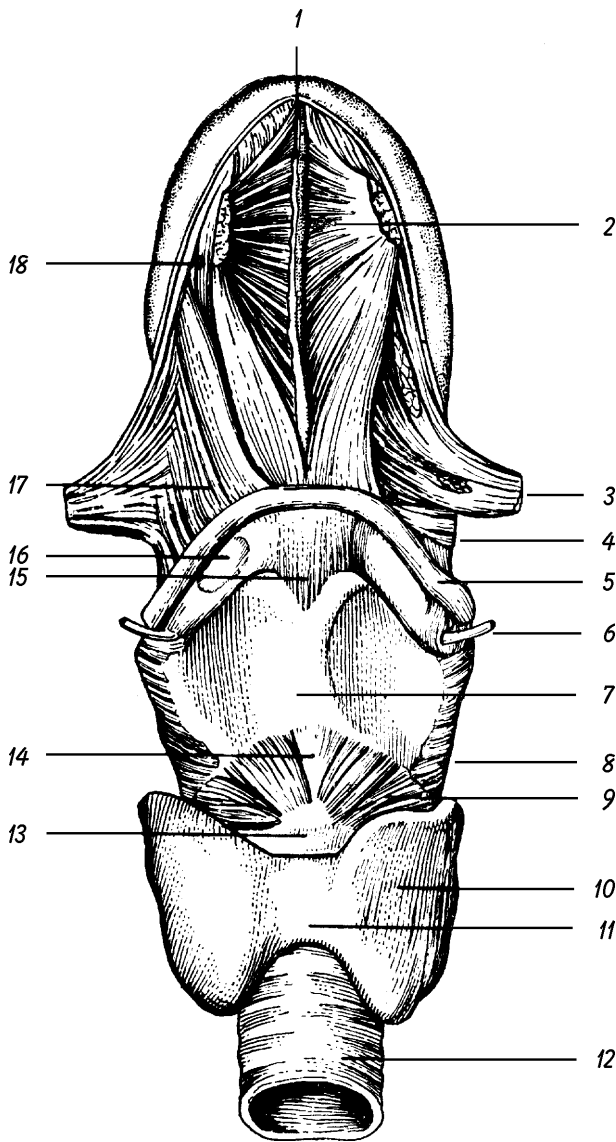


Fig. 17. Mușchii limbii (văzuți de jos).

1. Septul lingual. - 2. M. genioglos. - 3. M. stiloglos. - 4. Porțiunea condrofaringiană a M. constrictor mijlociu al faringelui. - 5. Osul hioid. - 6. N. laringeu superior. - 7. Cartilajul tiroid. - 8. M. constrictor inferior al faringelui. - 9. M. cricotiroidian. - 10. Lob al glandei tiroide. - 11. Istmul glandei tiroide. - 12. Traheea. - 13. Arcul cricoidului. - 14. Ligamentul cricotiroidian median. - 15. Ligamentul tirohioidian median. - 16. Corp grasos situat pe ligamentul tirohioidian. - 17. M. hioglos. - 18. M. longitudinal inferior.

deplasări ale ei; mușchii intrinseci realizează modificarea formei acestui organ.

Musculatura limbii se poate evidenția foarte bine prin secțiuni orientate în planurile transversal și în cel sagital ale corpului său.

Limba este un organ extrem de mobil. Cu vârful ei putem să parcurgem toată cavitatea bucală: înapoi până la palatul dur, pe laturi până la arcadele dentare și înaintea până în vestibul. În cazuri de mobilitate exagerată, aceste limite pot fi depășite.

**Mucoasa linguală** (*Tunica mucosa linguae*). Musculatura limbii este învelită de o mucoasă, care se continuă cu mucoasa buco-faringiană.

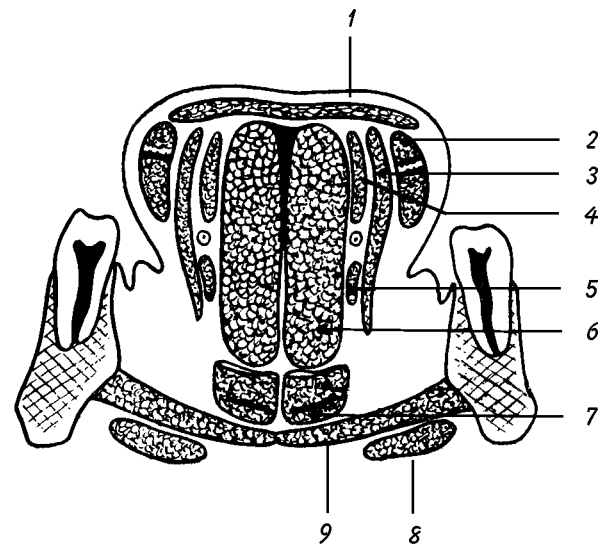


Fig. 18. Secțiune frontală prin limbă și planșelul bucal (schemă).

1. M. longitudinal superior al limbii. - 2. M. stiloglos. - 3. M. hioglos. - 4. M. longitudinal inferior al limbii. - 5. M. condroglos. - 6. M. genioglos. - 7. M. geniohioidian. - 8. Pânțelele anterior al M. diagastric. - 9. M. milohioidian.

După ce a acoperit elementele regiunii sublinguale, mucoasa de pe planșelul bucal se ridică spre fața inferioară a corpului limbii, formând *frâul lingual* (*Frenulum linguae*). Înconjoară marginile și vârful limbii, trece pe fața ei dorsală și se continuă cu mucoasa faringelui și a laringelui; aici formează *plicele glosopiglotice*.

Caracterele macroscopice ale mucoasei variază în raport cu regiunile. Culoarea este alb-rozată pe fața dorsală, ceva mai roșie pe margini și devine roză pe fața inferioară. Consistența, redusă pe margini și pe fața inferioară, este destul de ridicată pe fața dorsală. Subțire și transparentă pe fața inferioară, ea se îngroașă progresiv spre margini și mai ales pe dosul limbii, unde ia un aspect catifelat, datorită bogăției de papile pe care le prezintă. Mai amintim aderența ei foarte marcată, tot în regiunea dorsală, la musculatura subiacentă, datorită lipsei submucoasei.

Structural, mucoasa este alcătuită dintr-un corion dens, străbătut de canalele excretoare ale glandelor mucoasei, situate profund în musculatură, și dintr-un epiteliu pavimentos necheratinizat. Am văzut că în regiunea dorsală a corpului limbii, corionul devine mai dens, se condensează, și formează aponevroza limbii.

Mucoasa linguală prezintă: papile, glande și foliculi limfatici.

**Papilele linguale** (*Papillae linguales*) – sunt niște proeminențe, vizibile cu lupa sau unele chiar cu ochiul liber, situate la suprafața mucoasei porțiunii presulcale a feței dorsale a limbii. Unele au rol mecanic, altele rol tactil, iar altele în perceperea gustului. Sunt formate dintr-un ax central provenit din lamina proprie a mucoasei, acoperit de epitelul acesteia.

Receptorii specifici ai gustului sunt mugurii gustativi, așezați mai ales în grosimea epiteliului papilelor valate și foliate.