

**NOȚIUNI PRACTICE
DE ANATOMIE PATOLOGICĂ**

Conf. Dr. VLAD HERLEA (coordonator)
As. Univ. Dr. CĂTĂLIN NICOLAE PECHIANU
As. Univ. Dr. ANDREEA CRISTINA IORGESCU

NOȚIUNI PRACTICE DE ANATOMIE PATOLOGICĂ



EDITURA UNIVERSITARĂ
București

Colecția MEDICINĂ

Redactor: Gheorghe Iovan
Tehnoredactor: Ameluța Vișan
Coperta: Monica Balaban

Editură recunoscută de Consiliul Național al Cercetării Științifice (C.N.C.S.) și inclusă de Consiliul Național de Atestare a Titlurilor, Diplomelor și Certificatelor Universitare (C.N.A.T.D.C.U.) în categoria editurilor de prestigiu recunoscut.

Descrierea CIP a Bibliotecii Naționale a României

HERLEA, VLAD

Noțiuni practice de anatomie patologică / Vlad Herlea (coord.), Cătălin Nicolae Pechianu, Andreea Cristina Iorgescu. - București : Editura Universitară, 2021

Conține bibliografie
ISBN 978-606-28-1398-7

I. Pechianu, Nicolae Cătălin
II. Iorgescu, Andreea Cristina

616

DOI: (Digital Object Identifier): 10.5682/9786062813987

© Toate drepturile asupra acestei lucrări sunt rezervate, nicio parte din această lucrare nu poate fi copiată fără acordul Editurii Universitare

Copyright © 2021
Editura Universitară
Editor: Vasile Muscalu
B-dul. N. Bălcescu nr. 27-33, Sector 1, București
Tel.: 021.315.32.47
www.editurauniversitara.ro
e-mail: redactia@editurauniversitara.ro

Distribuție: tel.: 021.315.32.47 / 0745 200 718/ 0745 200 357
comenzi@editurauniversitara.ro
www.editurauniversitara.ro

CUPRINS

CUVÂNT ÎNAINTE	7
ABREVIERI	8
CAPITOLUL 1. TEHNICI FOLOSITE ÎN ANATOMIA PATOLOGICĂ (Dr. Cătălin Pechianu)	9
CAPITOLUL 2. PROCESE PATOLOGICE (Dr. Andreea Iorgescu)	23
Procese adaptative celulare	23
Leziuni celulare ireversibile	25
CAPITOLUL 3. LEZIUNI CELULARE (Dr. Cătălin Pechianu).....	32
CAPITOLUL 4. TULBURĂRI CIRCULATORII (Dr. Andreea Iorgescu)	41
Hiperemia.....	41
Congestia.....	42
Edemul	45
Hemoragia.....	46
Tromboza	48
Embolia	50
Infarctul	52
Șocul	57
CAPITOLUL 5. INFLAMAȚIA ACUTĂ (Dr. Andreea Iorgescu)	64
CAPITOLUL 6. INFLAMAȚIA CRONICĂ (Dr. Andreea Iorgescu) .	71
Nespecifică	71
Specifică	71
Vindecarea / reparația	76
CAPITOLUL 7. PATOLOGIA SISTEMULUI IMUN (Dr. Andreea Iorgescu)	81
Alterări tisulare mediate imunologic. Reacții de hipersensibilitate	82
Boli autoimune.....	84
Transplantul de organ.....	87
Imunodeficiente.....	89

CAPITOLUL 8. PATOLOGIA BOLILOR INFECȚIOASE ȘI PARAZITARE (Dr. Andreea Iorgescu)	93
Bacterii	93
Virusuri	95
Fungi	96
Prioni.....	96
Protozoare	97
CAPITOLUL 9. PATOLOGIA FACTORILOR DE MEDIU ȘI NUTRIȚIE (Dr. Cătălin Pechianu)	100
Efectele schimbărilor climatice asupra sănătății	100
Efectele toxice ale metalelor grele	101
Efectele tutunului asupra sănătății	101
Metabolismul alcoolului și efectele asupra sănătății.....	102
Leziuni cauzate de droguri	102
Leziuni produse de radiații.....	103
Boli de nutriție	103
Obezitatea.....	104
CAPITOLUL 10. NEOPLAZIA (Dr. Cătălin Pechianu)	105
TUMORI BENIGNE	108
TUMORI MALIGNE	113
CAPITOLUL 11. BOLI GENETICE (Dr. Cătălin Pechianu)	123
Sindromul Marfan	123
Sindrom Ehlers-Danlos	124
Hipercolesterolemie familială	124
Fibroza chistică	124
Boli de depozitare lizozomală.....	125
Boli de stocare a glicogenului	126
Tulburări citogenetice care implică autozomi.....	126
Tulburări citogenetice care implică cromozomi sexuali	126
Sindromul X fragil și tremor/ataxie	127
Amprenta genomică	127
Legea 104/2003 privind manipularea cadavrelor umane și prelevarea organelor și țesuturilor de la cadavre în vederea transplantului republicată 2014. Legea nr. 104/2003 republicată 2014.....	129
Tehnica necropsiei anatomopatologice	135
BIBLIOGRAFIE	149

CUVÂNT ÎNAINTE

Această carte, „Noțiuni practice de anatomie patologică”, este adresată studenților din domeniul medical și tuturor celor care doresc o înțelegere mai aprofundată a noțiunilor macroscopice și microscopice din domeniul morfopatologiei generale. Este realizată printr-o prezentare concisă și complexă a noțiunilor elementare (structurată în capitole de noțiuni elementare de morfopatologie), asociată cu ilustrarea sugestivă cu imagini din patologia generală. Este prezentată modalitatea de realizare a preparatului histopatologic permanent ce poate fi urmărit și diagnosticat microscopic (tehnicile și criteriile folosite) și o scurtă introducere în partea de legislație actuală pentru a înțelege procesele morfopatologice în contextul medical actual. Datele prezentate în această carte reprezintă noțiunile fundamentale necesare în studiul morfopatologiei generale.

AUTORII

ABREVIERI

ADN	-	acid dezoxiribonucleic
ANA	-	anticorpi antinucleari
ARN	-	acid ribonucleic
BK	-	bacilul Koch
CGM	-	celule gigante multinucleate
CJD	-	boala Creutzfeldt - Jakob
CMV	-	citomegalovirus
HE	-	hematoxilina si eozina
HIV	-	virusul imunodeficienței umane
HPV	-	Human Palilloma Virus
HSV	-	Herpex Simplex Virus
IAo	-	insuficiență aortică
IBD	-	boli inflamatorii intestinale
IC	-	insuficiență cardiacă
JC	-	virusul poliomielitice umane
LES	-	lupus eritematos sistemic
N/C	-	nucleu/citoplasmă
PR	-	poliartrita reumatoidă
SNC	-	sistem nervos central
TDLU	-	unitate terminală ducto-lobulară
VCI	-	vena cavă inferioară

CAPITOLUL I

TEHNICA UZUALĂ DE PRELUCRARE A ȚESUTURILOR

Etapele prelucrării histologice uzuale

1. PRIMIREA ȘI FIXAREA PIESELOR OPERATORII
2. ORIENTAREA PIESELOR OPERATORII
3. INCLUDEREA ȘI SECȚIONAREA
4. FLOTAȚIA
5. COLORAREA

1. FIXAREA PIESELOR OPERATORII

Are ca scop oprirea fenomenelor vitale din țesuturi și celule, pentru a putea surprinde microscopic un anumit aspect histofiziologic sau histopatologic existent în produsul recoltat la momentul recoltării.

Fixarea împiedică alterările post-mortem ale structurilor tisulare și celulare și crește consistența piesei, astfel ca aceasta să poată fi supusă prelucrărilor ulterioare.

Cantitatea de fixator trebuie să fie suficientă pentru ca apa din piese să nu-i schimbe concentrația. De obicei, volumul fixatorului trebuie să fie de 2 - 10 ori mai mare decât volumul piesei fixate.

Durata fixării variază cu tipul de fixator utilizat, fiind între 3 ore și 24 de ore fixarea uzuală se realizează cu formaldehidă la temperatura camerei.

SFATURI PRACTICE:

- Se asigură o bună fixare (cantitate fixator, containerul în care se face fixarea, pH-ul fixatorului)
- Se verifică statusul fixării

2. ORIENTAREA PIESELOR OPERATORII

Se realizează cu ajutorul unor instrumente fine și tăioase

- se alege piesa reprezentativă, conținând zone cu modificări macroscopice, precum și țesuturi de la limita leziunilor, evitând zonele cu țesuturi necrozate și cu zone de hemoragie

În timpul prelevării se va ține cont de incidența secțiunilor care se vor executa la microtom:

- prin organele parenchimotoase se vor realiza secțiuni plane, paralele sau perpendiculare cu grosimea de 3-5 mm
- pentru organe cavitare, tubulare secțiunile vor fi perpendiculare pe lumenul organului
- pentru scoarța cerebrală planul de secțiune va fi perpendicular
- pentru mușchi, miocard se pot realiza secțiuni longitudinale și transversale (Fig. 1)

SFATURI PRACTICE:

- Se evită trauma mecanică a țesuturilor
- Se evită uscarea, încălzirea excesivă sau afectarea chimică a țesuturilor
- Se etichetează fiecare proba
- Se evită întârzierile
- Țesuturile se manipulează cu grijă
- Se taie secțiuni subțiri
- Se evită traumele mecanice ale secțiunilor
- Se evită supraîncărcarea casetelor
- Se etichetează în mod corespunzător casetele

3. INCLUDEREA ȘI SECȚIONAREA

După recoltare și fixare, speci­me­nele fixate în formol sunt spălate cu apa curentă.

Pentru a putea fi infiltrate la parafină speci­me­nele sunt supuse proce­durilor de deshidratare și clarificare. Procesarea tisulară constă din 3 timpi, care au rolul de extragere a apei și de a o înlocui cu un mediu care se solidifică și permite secționarea.

Includerea

- includerea este procesul care permite infiltrarea speci­me­nelor cu un material semidur, cu punct de topire fix și care poate fi secționat după solidificare
- cel mai cunoscut mediu de includere este parafina histologica, cu punct de topire 56 grade.

Secționarea este procedura prin care se obțin secțiunile histologice de diferite grosimi care pot fi atașate pe lame histologice în vederea colorării

- grosimea normală a secțiunii este de 5 micrometrii. (Fig. 2, 3)

SFATURI PRACTICE:

- Se orientează adecvat secțiunile în forme pentru parafina adecvate
- Se evită afectarea termică a țesuturilor
- Se verifică regulat temperatura
- Se evită supraîncărcarea formelor pentru parafina
- Se folosesc lame de bună calitate
- Se setează corespunzător unghiul de tăiere
- Se evită afectarea termică a blocului de parafină
- Tăierea se face evitând manevre bruște (Fig. 4, 5)

4. FLOTAȚIA

- Secțiunile histologice se adaugă în baia de apă până la întinderea pe lame / topirea parafinei
- secțiunile histologice se separă și se lipesc pe lame curate, degresate cu alcool sanitar și uscate la termostat timp de 10 minute la 56 grade C sau 30 minute la temperatura camerei. (Fig. 6, 7)

SFATURI PRACTICE:

- Se folosește apă curată
- Ne asigurăm că secțiunile sunt curate și evităm contaminarea acestora
- În același vas de flotație nu se pun secțiuni din mai multe blocuri
- Se verifică temperatura apei
- Se evită supraîntinderea sau suprapunerea secțiunilor

5. COLORAREA (Fig.8)

- deparafinare și hidratare graduală în alcool și cu apă.
- colorare 5-10 minute în soluție de hemalaun
- clătire cu apă distilată până ce secțiunile virează în albastru
- diferențiere 5-10 secunde în soluție acid-alcool, în caz de supra-colorare a nucleilor
- clătire cu apă distilată până ce secțiunile devin albastre
- colorare 10 minute cu soluție de eozină
- spălare 1-5 minute cu apă de robinet
- deshidratare graduală cu alcool 96 și apoi cu alcool etilic absolut.
- clarificare în xilen-alcool absolut 1:1 și în final în xilen
- montare în balsam de Canada

SFATURI PRACTICE:

- Colorarea se face într-o perioadă de timp adecvată
- Se monitorizează regulat calitatea
- Se standardizează condițiile colorării
- Se asigură deparafinarea totală
- Se hidratează secțiunile
- Se monitorizează continuu: pH-ul eozinei, calitatea hematoxilinei
- Se verifică colorarea nucleilor în albastru
- Se deshidratează bine înainte aplicării lamelei
- Se evită uscarea și formarea de cristale

Examenul extemporaneu

- Informațiile diagnostice oferite de examenul extemporaneu sunt limitate în comparație cu informațiile obținute din preparatul permanent.
- Doar o mică parte din țesut poate fi înghețată corespunzător, astfel că doar o mică parte din țesut poate fi evaluată spre deosebire de preparatul permanent.
- Înghețarea este o metodă rapidă dar imperfectă pentru a crește consistența pieselor mici tisulare, însă cristalele de gheață ce se formează pot produce artefacte permanente.
- Fixarea în formol denaturează proteinele ceea ce afectează aderența pe lamelele de sticlă; aceste țesuturi pot fi cu greu analizate „la gheață”.

Preparatul microscopic permanent

Tehnici de colorare uzuale (histopatologice) și speciale (histochimice)

Colorația Hemalaun Eozina (HE) (Fig.9)

- Indicație:
 - Colorație uzuală standard pentru țesuturi
- Coloranți:
 - Hemalaun Meyer - bazic
 - Eozina Gelbich - acidă
- Rezultate:
 - Nucleu – albastru
 - Citoplasma – roz / roșie

Colorația Van Gieson (Fig. 10)

- Indicație:
 - Colorație uzuală tricromă pentru țesuturi

- Coloranți:
 - Hematoxilina ferică Weigert
 - Fuxina acidă
 - Acid picric
- Rezultate:
 - Nucleu – negru
 - Citoplasma – galbenă
 - Colagen – roșu

Colorația Tricrom Masson (Fig.11)

- Indicație:
 - Colorație specială tricroma pentru țesuturi
- Coloranți:
 - Hematoxilina ferică
 - Soluție colorantă A – acid fosfo molibdenic
 - Soluție colorantă B – albastru de anilina
- Rezultate:
 - Nucleu – negru
 - Citoplasma – roșie
 - Colagen – albastru

Alte colorații pentru țesuturi

- Colorația Giemsa (Fig.12)
 - Coloranți: soluție May Grumwald, soluție Giemsa, acid acetic
 - Rezultate: nucleu – roșu violet, citoplasma policrome (de la albastru pal la albastru închis), cartilaj albastru, mucina violet
- Utilă pentru detalii morfologice în țesuturi limfoide: splina, ganglion limfatic, măduva osoasă
- În frotiuri cervico-vaginale este utilă pentru detectarea *Trichomonas Vaginalis*
- Colorație Mallory
 - Coloranți: fuxina acidă, albastru Mallory
- Colorație Azan
 - Coloranți: azocarmin, albastru Heidenhein (anilina, orange G)
 - Rezultate: nucleu – roșu, citoplasma – albastru roșiatică, colagen – albastru, țesut muscular striat – orange
- Utilă și pentru studiul glandelor endocrine

Colorații pentru fibrele conjunctive

- Pentru colagen:
 - colorație Van Gieson, colorație Masson

- Pentru fibrele de reticulina:
 - Impregnare argentică
- Pentru fibrele elastice:
 - Rezorcin fucsina bazica Weigert – albastre
 - Orceina – cafeniu roșcat

Colorații pentru structuri subcelulare:

- Metoda Cajal Da Fano:
 - Evidențiază complexul Golgi – negru
 - Citoplasma – aurie
 - Nucleu – necolorat
- Metoda hematoxilină ferică Regaud:
 - Evidențiază mitocondria – negru
- Metoda Brachet:
 - Coloranți: verde metal pironina
 - Rezultate: ADN – verde, ARN – roșu

Impregnarea argentică Gomori (Fig.13)

- Coloranți:
 - Permanganat de potasiu (KMnO₄)
 - Metabisulfit de sodiu și potasiu
 - Soluție argento-amoniacală
- Rezultate:
 - Fibre de reticulina – negru
 - Fibre de colagen – roșu purpuriu
 - Nucleu – negru
 - Citoplasma galbenă

Histochimia glucidelor

- Col. PAS (Fig.14, 18):
 - Coloranți: acid periodic HIO₄, reactiv Schiff
 - Rezultate: glucidele se colorează în roșu viu
 - Variante: PAS cu diastază, PAS – AB pH 2,5
- Carmin amoniacal BEST:
 - Glicogen – roșu

Bazofilia, metacromazia și ortocromazia

- *Bazofilia* = proprietatea unor substanțe glucidice de a se colora cu coloranți bazici
 - Albastru alcian – colorează MPZ acide în albastru la pH = 2.5

- *Metacromazia* = proprietatea unor substanțe de a se colora diferit de colorantul utilizat (prin existența unor grupări anionice ce absorb lumina diferit de restul agregatelor)
 - Albastru de toluidină – evidențiază mastocitele, ale căror granulații citoplasmice sunt roșii
- *Ortocromazia* = proprietatea unor substanțe de a se colora la fel cu colorantul utilizat
 - Roșu de Congo – evidențiază amiloidul în roșu (în lumina vizibilă) sau produce o birefrință verde (în lumina polarizată)

Histochimia lipidelor

- Coloranți:
 - Sudan (III, IV, B, BB) (Fig.15)
 - Scharlach
 - Oil Red
- Rezultate:
 - Lipide colorate în roșu portocaliu
- Observație:
 - Sunt colorații la gheață, folosindu-se o soluție saturată alcoolică a colorantului

Histochimia proteinelor

- Reacții nespecifice:
 - Identificarea unor aminoacizi
 - Reacția Millon – pentru tirozină
 - Reacția Sakagushi – pentru arginină
- Reacții specifice:
 - Identificarea unor heteroproteine
 - Metoda Feulgen – pentru ADN complexat cu histone
 - Bazofilia

Colorații speciale pentru diferite structuri patologice

- Colorația Perls (albastru de Berlin) (Fig.16)
 - Coloranți: ferocianura de potasiu și HCl
 - Rezultate: evidențiază fierul în albastru
- Colorația Masson – Fontana:
 - Coloranți: azotat amoniacal de argint
 - Rezultate: evidențiază melanina în negru
- Colorația Grimelius (argentafina)
 - Evidențiază granule neuroendocrine
- Colorația cu rhodamina – pentru cupru

- Colorația Hymans van den Bergh – pentru bilirubina
- Colorația Rosu de Congo – pentru amiloid (Fig.17)

Colorații citologice și bacteriologice

- Colorația Babeș – Papanicolaou
- Colorația May Grumwald Giemsa
- Colorația Gram
- Colorația Ziehl – Neelsen (Fig.19)

Colorația Babeș – Papanicolaou (Fig. 20)

- Indicație:
 - Citologie cervico-vaginală
- Coloranți:
 - Hematoxilina Harris
 - Eozina alcoolica (EA 50)
 - Orange G (OG 6)
- Rezultate:
 - Nuclei – albaștri
 - Citoplasme – cianofila (verde-albastruie – celule intermediare) sau eozinofilă (roz-roșie – celule superficiale)

Colorația Gram

- Coloranți:
 - cristal violet si
 - roșu safranină
- Rezultate:
 - Bacterii Gram (+) – albastre
 - Bacterii Gram (-) – roșii

Imunohistochimia (IHC)

- Reprezintă combinația dintre 2 științe: imunologia și histochimia, având ca scop evidențierea proprietăților antigenice ale unor substanțe într-un țesut, utilizând anticorpi monoclonali sau seruri polireactive.
- Vizualizarea substanțelor antigenice se poate face atât la nivel tisular, cât și la nivel celular și subcelular, pe preparate la gheață sau parafină. (Fig. 21, 22, 23, 24)
- Dezvoltarea metodelor de a detecta antigene pe secțiunile tisulare cu ajutorul anticorpilor.
- Principalele utilizări:
 - clasificarea tumorilor

- identificarea leziunilor in situ
- factori de prognostic
- factori predictivi pentru anumite terapii
- identificarea materialului extracelular
- identificarea agenților infecțioși

Tehnica IHC – principiul metodei

- Se lucrează cu anticorpi monoclonali, de care sunt legate una sau mai multe molecule enzimatică, ce catalizează transformarea unui substrat incolor într-un produs de reacție colorat. Enzima este cuplată covalent cu porțiunea Fc a anticorpului; pe ea se plasează substratul cromogenic.
- Enzimele utilizate sunt:- peroxidaza
 - fosfataza alcalină
- Substratele folosite sunt:
 - DAB pentru peroxidaza (brun) sau AEC (roșu)
 - “fast red” și “fast blue” pentru fosfataza alcalină

Principalele aplicații ale tehnicilor IHC in practica de rutină

- 1) Clasificarea histogenetică a tumorilor slab diferențiate sau anaplastice
- 2) Diagnosticul pozitiv al bolilor leucocitare
- 3) Tipizarea tumorilor neleucocitare
- 4) Detecția antigenelor virale și microbiene
- 5) Evidențierea markerilor de prognostic in cancer
- 6) Stabilirea susceptibilității de răspuns la tratament a unor tumori

Întrebări:

1. Care din afirmațiile de mai jos este falsă referitor la fixarea probelor în anatomia patologică?
 - a. Are ca scop oprirea fenomenelor vitale din țesuturi și celule
 - b. Împiedică alterarea post-mortem a structurilor tisulare și celulare.
 - c. Fixarea nu este necesară

R= c
2. Care din următoarele nu fac parte din etapele prelucrării histologice uzuale:
 - a. Includerea și secționarea
 - b. Flotația c. Colorație imunohistochimică

R=c

3. Cantitatea de formol folosit pentru fixarea pieselor operatorii:
- a. Trebuie să fie de 20 ori mai mare decât volumul piesei fixate.
 - b. Trebuie să fie de 2 -10 ori mai mare decât volumul piesei fixate.
 - c. Trebuie să fie de 100 ori mai mare decât volumul piesei fixate.
- R:b



Fig. 1. Nișa chimică cu exhaustare totală și post de lucru



Fig. 2-3. Procesatoare automate de țesuturi

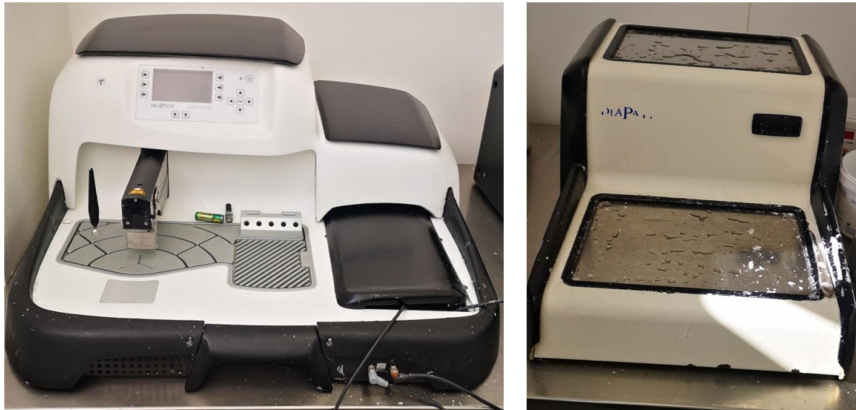


Fig. 4-5. Aparat automat de includere la parafină cu placa de răcire




Fig. 6-7. Baie de flotație și microtom



Fig. 8. Colorarea – autostainer liniar („robot stainer”) – 10 programe simultane, capacitate ~250 lame/ zi

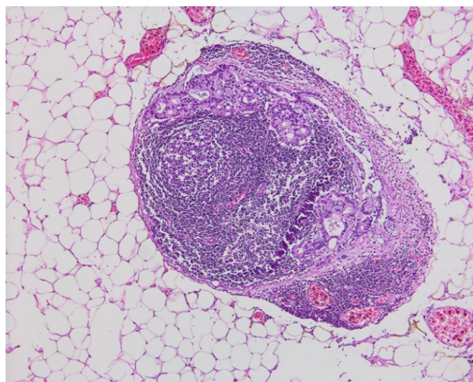


Fig. 9. Colorație HE x 200

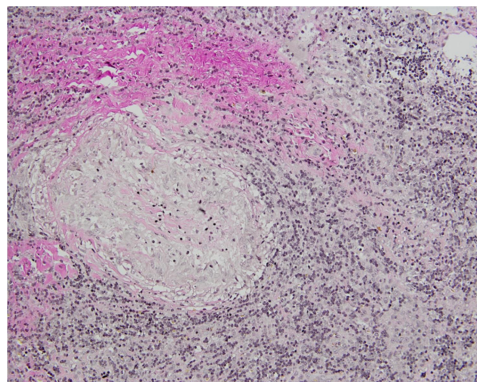


Fig. 10. Colorație Van Gieson x 100

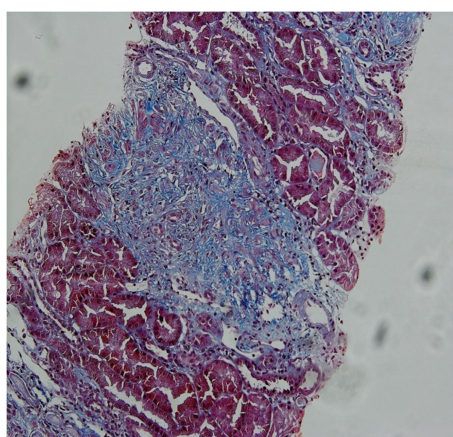


Fig. 11. Colorație Masson x 200 puncție biopsie hepatică

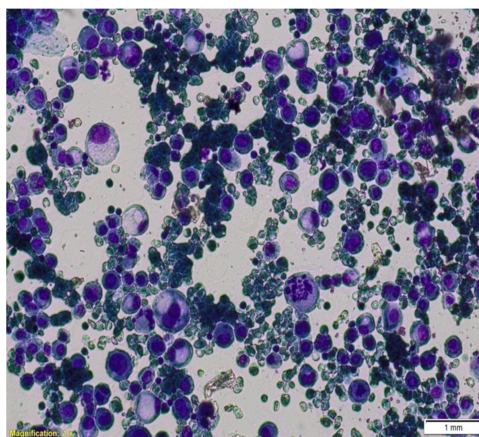


Fig.12. Colorație Giemsa x 400 citologie

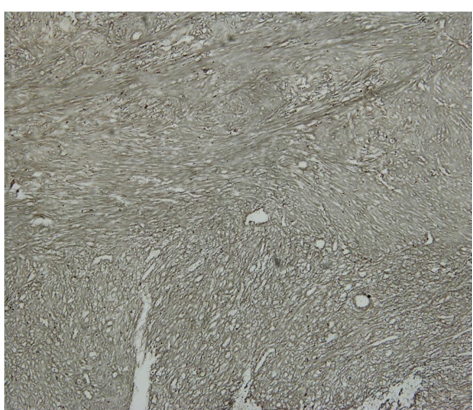


Fig. 13. Colorație Gomori X40 puncție biopsie hepatică

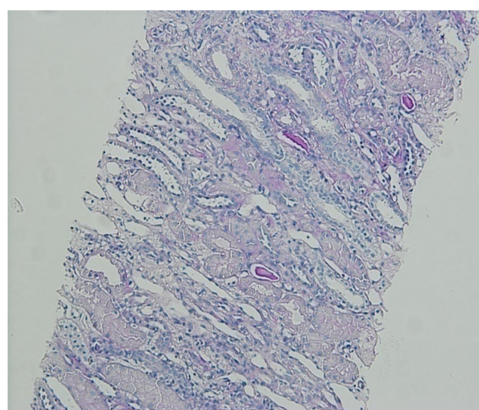


Fig. 14. Colorație PAS X200